

Документ подписан простой электронной подписью
Информация о владельце:
ФИО: Есауленко Игорь Эдуардович
Должность: Ректор
Дата подписания: 25.09.2024 14:55:21
Уникальный программный ключ:
691eebef92031be66e1048f97523a2e20ca0538

Федеральное государственное бюджетное образовательное учреждение
высшего образования
«Воронежский государственный медицинский университет
имени Н.Н. Бурденко» Министерства здравоохранения Российской Федерации

УТВЕРЖДАЮ
Декан лечебного факультета
профессор _О.Н. Красноруцкая
“_02_” __апреля_____2024 г.

РАБОЧАЯ ПРОГРАММА
ПРОИЗВОДСТВЕННОЙ ПРАКТИКИ
Практика диагностического профиля

для специальности **31.05.01-лечебное дело**
тип практики **стационарная**
форма обучения **очная**
факультет **лечебный**
кафедра **инструментальной диагностики**
курс **3**
семестр **6**
экзамен/зачет **зачет с оценкой 6 (семестр)**
Трудоемкость практики **108/3 з.е.**
Продолжительность практики **14 учебных дней**

Рабочая программа составлена в соответствии с требованиями ФГОС ВО (приказ Минобрнауки России № 988 от 12.08.2020) по специальности 31.05.01 Лечебное дело (уровень специалитета) с учетом профессионального стандарта «Врач-лечебник» (врач-терапевт участковый) приказ 293н от 21.03.2017 г.

Рабочая программа обсуждена на заседании кафедры инструментальной диагностики

« 28 » марта 2024г., протокол № 8

Заведующий кафедрой д.м.н., доцент Титова Л.А.

Рецензенты:

Зав. кафедрой травматологии и ортопедии, профессор, д.м.н. Самодай В.Г.

Зав. отделением ультразвуковой диагностики ВОКБ№1 врач высшей категории

Пономарева Е.Н.

Программа одобрена на заседании ЦМК по координации преподавания дисциплин по специальности «Лечебное дело»

От «02» апреля 2024 года, протокол № 4

1.ВИД ПРАКТИКИ, СПОСОБ И ФОРМА ПРОВЕДЕНИЯ

Производственная практика диагностического профиля проводится в 6 семестре на базе кафедры инструментальной диагностики и медицинских учреждений г. Воронежа согласно календарному учебному графику. Способ проведения – стационарная, 14 дней. Форма контроля – зачет с оценкой.

2. ПЛАНИРУЕМЫЕ РЕЗУЛЬТАТЫ ОБУЧЕНИЯ ПРИ ПРОХОЖДЕНИИ ПРАКТИКИ

Цель прохождения практики: закрепление полученных на практических занятиях у студентов знаний о современных, широко используемых в клинической практике методах инструментальной диагностики заболеваний органов и систем органов основах клинического мышления, основных принципах медицинской этики и деонтологии, знакомство студентов с работой медицинских организаций и особенностями работы диагностических кабинетов, закрепление практических навыков по диагностическим методам в практике с учетом профессионального стандарта «Врач-лечебник» (врач-терапевт участковый), приобретение навыков санитарно-просветительной работы. По окончании практики обучающиеся смогут составлять план диагностики различной патологии.

Задачи производственной практики

1. Освоение правил и требований медицинской этики и деонтологии медицинского персонала в лечебном учреждении
2. Формирование представлений о принципах проведения диагностических методов исследования.
3. Изучение аппаратуры, используемой в инструментальной диагностике
4. Изучение основных элементов техники безопасности проведения инструментальных методов исследования.
5. Изучение показаний и противопоказаний к назначению диагностических методов исследования.
6. Изучение особенностей работы врачей диагностических кабинетов.
7. Изучение особенностей дополнительной диагностики у пациентов с заболеваниями органов дыхания, сердечно-сосудистой системы, органов пищеварения, мочевого выделения, эндокринной и кровеносной систем.
8. Знакомство с правилами оформления медицинской документации, работы с учебной, справочной, медицинской и научной литературой, официальными статистическими обзорами, в том числе и в сети Интернет

Требования к результатам прохождения практики.

Прохождение практики направлено на формирование у обучающихся следующих универсальных (УК), общепрофессиональных (ОПК) и профессиональных (ПК) компетенций и их индикаторов:

Универсальные компетенции и индикаторы их достижения

Наименование категории (группы) универсальных компетенций	Код и наименование универсальной компетенции	Код и наименование индикатора достижения универсальной компетенции
Системное и критическое мышление	УК-1. Способен осуществлять критический анализ проблемных ситуаций на основе	ИД-1 <i>ук 1. Находит и критически анализирует информацию, необходимую для решения поставленной задачи (проблемной)</i>

	<p>системного подхода, вырабатывать стратегию действий</p>	<p>ситуации); ИД-2 <small>УК-1</small>. Рассматривает и предлагает возможные варианты системного подхода в решении задачи (проблемной ситуации), оценивая их достоинства и недостатки; ИД-3 <small>УК-1</small>. Формирует собственные выводы и точку зрения на основе аргументированных данных; ИД-4 <small>УК-1</small>. Определяет и оценивает риски (последствия) возможных решений поставленной задачи. ИД-5 <small>УК-1</small>. Принимает стратегическое решение проблемных ситуаций.</p>
<p>Командная работа и лидерство</p>	<p>УК-3. Способен организовывать и руководить работой команды, вырабатывая командную стратегию для достижения поставленной цели</p>	<p>ИД-2 <small>УК-3</small> Вырабатывает командную стратегию для выполнения практических задач. ИД-4 <small>УК-3</small> Формулирует, аргументирует, отстаивает свое мнение и общие решения, несет личную ответственность за результаты.</p>
<p>Безопасность жизнедеятельности</p>	<p>УК-8. Способен создавать и поддерживать в повседневной жизни и в профессиональной деятельности безопасные условия жизнедеятельности для сохранения природной среды, обеспечения устойчивого развития общества, в том числе при угрозе и возникновении чрезвычайных ситуаций и военных конфликтов</p>	<p>ИД-3 <small>УК-8</small> Осуществляет оказание первой помощи пострадавшему</p>
<p>Инклюзивная компетентность</p>	<p>УК-9. Способен использовать базовые дефектологические знания в социальной и профессиональной сферах</p>	<p>ИД-1 <small>УК-9</small> Обладает представлениями о принципах недискриминационного взаимодействия при коммуникации в различных сферах жизнедеятельности, с учетом социально-психологических особенностей лиц с ограниченными возможностями здоровья. ИД-2 <small>УК-9</small> Планирует и осуществляет профессиональную деятельность с лицами,</p>

		<p>имеющими инвалидность или ограниченные возможности здоровья.</p> <p><i>ИД-3_{УК 9} Взаимодействует с лицами, имеющими ограниченные возможности здоровья или инвалидность в социальной и профессиональной сферах.</i></p>
--	--	---

Общепрофессиональные компетенции и индикаторы их достижения

Наименование категории (группы) общепрофессиональной компетенции	Код и наименование общепрофессиональной компетенции	Код и наименование индикатора достижения общепрофессиональной компетенции
<p>Этические и правовые основы профессиональной деятельности</p>	<p>ОПК-1. Способен реализовывать моральные и правовые нормы, этические и деонтологические принципы в профессиональной деятельности</p>	<p><i>ИД-1_{ОПК-1} Знает и использует моральные и правовые нормы, этические и деонтологические основы статуса пациента и врача необходимые в профессиональной деятельности;</i></p> <p><i>ИД-2_{ОПК-1} Применяет принципы и правила взаимоотношения «врач-пациент», «врач-родственник», "врачебная тайна", " врачебная клятва"</i></p> <p><i>ИД-3_{ОПК-1} Излагает профессиональную информацию в процессе межкультурного взаимодействия, соблюдая принципы этики и деонтологии, морально и правовых норм.</i></p> <p><i>ИД-4_{ОПК-1} Осуществляет контроль соблюдения норм врачебной и деловой этики в общении с коллегами, гражданами, пациентами, должностными лицами необходимых в профессиональной деятельности врача.</i></p>
<p>Диагностические инструментальные методы обследования</p>	<p>ОПК-4. Способен применять медицинские изделия, предусмотренные порядком оказания медицинской помощи, а также проводить обследования пациента с</p>	<p><i>ИД-3_{ОПК-4} Обосновывает необходимость и объем обследования пациента с целью установления диагноза и персонифицированной медицины при решении поставленной</i></p>

	целью установления диагноза	<i>профессиональной задачи. ИД-4 <small>ОПК-4</small> Анализирует полученные результаты обследования пациента, при необходимости обосновывает и планирует объем дополнительных исследований.</i>
Этиология и патогенез	ОПК-5. Способен оценивать морфофункциональные, физиологические состояния и патологические процессы в организме человека для решения профессиональных задач	<i>ИД-1 <small>ОПК-5</small> Определяет и анализирует морфофункциональные, физиологические состояния и патологические процессы организма человека. ИД-2 <small>ОПК-5</small> Учитывает морфофункциональные особенности, физиологические состояния и патологические процессы в организме человека при составлении плана обследования и лечения</i>

Профессиональные компетенции и индикаторы их достижения

Профессиональная компетенция, установленная образовательной организацией	Индикаторы профессиональной компетенции
ПК -1 Способен оказывать первичную медико-санитарную помощь взрослому населению в амбулаторных условиях, не предусматривающих круглосуточного медицинского наблюдения и лечения, в том числе на дому при вызове медицинского работника	<i>ИД-1 <small>ПК1</small> Оказывает медицинскую помощь пациенту в неотложной или экстренной формах</i>
	<i>ИД-2 <small>ПК1</small> Проводит обследование пациента с целью установления диагноза</i>
	<i>ИД-3 <small>ПК1</small> Назначает лечение и контроль его эффективности и безопасности</i>

В результате прохождения практики студент *должен:*

Знать:

- основы, принципы и возможности различных методов инструментальной диагностики;
- аппаратуру и основные элементы техники безопасности проведения инструментальных методов исследования
- показания к назначению инструментальных методов исследования;

Уметь:

- собрать и проанализировать информацию о состоянии здоровья пациента;
- определить целесообразность, вид и последовательность применения инструментальных методов диагностики;
- опознать вид инструментального исследования;

- установить показания и противопоказания к применению методов инструментальной диагностики;
 - дать рекомендации по подготовке к инструментальному обследованию;
 - анализировать результаты и протоколы диагностических исследований;
 - определить признаки «неотложных состояний» (кишечная непроходимость, свободный газ в брюшной полости, пневмо-гидроторакс, травматические повреждения костей и суставов, инфаркт, фибрилляция, кровотечение из ЖКТ и др.);
 - решать деонтологические вопросы, связанные с проведением диагностических методов исследования;
 - проводить самостоятельную работу с учебной, научной и нормативной справочной литературой, а также с медицинскими сайтами в Интернете
- Владеть:
- методами анализа клинических и диагностических данных;
 - навыком объяснять алгоритм диагностического исследования пациенту и получать информированное согласие;
 - навыками оформления заключения по результатам диагностического исследования с указанием предполагаемой нозологической формы патологического или изложение предполагаемого дифференциально-диагностического ряда;
 - навыками составления протоколов диагностических исследований;
 - базовыми технологиями преобразования информации: текстовые, табличные редакторы, поиск в сети Интернет.

3. МЕСТО УЧЕБНОЙ ДИСЦИПЛИНЫ В СТРУКТУРЕ ОПОП

В соответствии с ФГОС ВО 3++ – специалитет по специальности 31.05.01 Лечебное дело (2020) производственная практика диагностического профиля относится к базовой части (Б2.О.02.02(П)Блока 2 ОПОП.

Для освоения практики необходимы знания, умения и навыки, формируемые предшествующими дисциплинами:

Латинский язык

Знания: основная медицинская и фармацевтическая терминология на латинском языке

Умения: уметь применять знания для коммуникации и получения информации из медицинской литературы, медицинской документации

Навыки: применяет медицинскую и фармацевтическую терминологию на латинском языке в профессиональной деятельности

Иностранный язык в профессиональной коммуникации

Знания: основная медицинская и фармацевтическая терминология на латинском языке

Умения: уметь применять знания для коммуникации и получения информации из иностранных источников

Навыки: применяет медицинскую и фармацевтическую терминологию на иностранном языке в профессиональной деятельности

Гистология, эмбриология, цитология

Знания: эмбриогенез, гистологическое строение тканей и систем

Умения: уметь определить возрастные закономерности развития органов и систем анализировать результаты гистофизиологического исследования

Навыки: анализирует и оценивает результаты гистологического исследования биопсийного материала при заболеваниях терапевтического профиля

Биофизика.

Знания: математические методы решения интеллектуальных задач и их применение в медицине; теоретические основы информатики, сбор, хранение, поиск, переработка, преобразование, распространение информации в медицинских и биологических системах, использование информационных компьютерных систем в

медицине и здравоохранении; принципы работы и устройства аппаратуры, используемой в медицине, основы физических и математических законов, получающих отображение в медицине.

Умения: уметь пользоваться учебной, научной, научно-популярной литературой, сетью Интернет для профессиональной деятельности, работать с аппаратурой с учетом правил техники безопасности.

Навыки: применяет информационные технологии в профессиональной деятельности, владеет основными навыками работы с ПК

Ознакомительная практика (Профессиональный уход за пациентом)

Знания: Основные принципы организации и работы стационарных лечебных учреждений и их функциональных подразделений. Организация работы младшего и среднего медицинского персонала в медицинской организации. Ведение типовой учетно-отчетной медицинской документации.

Умения: Осуществлять общие мероприятия по уходу за больными.

Навыки: ухаживает за больными терапевтического и хирургического профиля.

Биоорганическая химия.

Знания: химико-биологическая сущность процессов, происходящих в живом организме на молекулярном и клеточном уровнях.

Умения: уметь анализировать вклад химических процессов в функционировании сердечно-сосудистой, дыхательной, пищеварительной, мочевыделительной кроветворной систем.

Навыки: интерпретирует и использует результаты лабораторных исследований для постановки диагноза

Биология

Знания: законы генетики ее значение для медицины; закономерности наследственности и изменчивости в индивидуальном развитии как основы понимания патогенеза и этиологии наследственных и мультифакториальных заболеваний; биосферу и экологию, феномен паразитизма и биоэкологические заболевания.

Умения: уметь анализировать закономерности наследственности и изменчивости в развитии заболеваний внутренних органов и профессиональных заболеваний.

Навыки: знает и определяет основные гены ответственные за развитие заболеваний терапевтического профиля

Анатомия

Знания: анатомо-физиологические особенности дыхательной, сердечно-сосудистой, пищеварительной, кроветворной, эндокринной, мочевыделительной систем.

Умения: уметь анализировать возрастно-половые особенности строения органов и систем.

Навыки: использует анатомические данные для диагностики заболеваний в терапии

Нормальная физиология.

Знания: физиологические особенности дыхательной, сердечно-сосудистой, пищеварительной, кроветворной, эндокринной, мочевыделительной систем.

Умения: уметь анализировать возрастно-половые особенности строения и функционирования органов и систем.

Навыки: применяет анализ регуляции биологических процессов в медицинской практике

Патологическая физиология.

Знания: морфологические изменения тканей организма при патологии сердечно-сосудистой, дыхательной, пищеварительной, мочевыделительной систем и системы крови

Умения: уметь определять вклад патофизиологических процессов в развитие заболеваний внутренних органов.

Навыки: применяют основы патогенеза для назначения дополнительных методов

диагностики в терапии

Микробиология, вирусология

Знания: воздействие на организм микробов, вирусов, риккетсий, грибов.

Микробиологическая диагностика инфекционных заболеваний (II уровень).

Умения: уметь анализировать результаты микробиологической диагностики инфекционных заболеваний.

Навыки: применяет результаты микробиологической диагностики для постановки диагноза.

Знания и умения, приобретаемые по производственной практике необходимые для изучения последующих дисциплин и практик:

№ п/п	Наименование последующих дисциплин	Производственная практика «Практика диагностического профиля»
1.	Факультетская терапия и профессиональные болезни	+
2.	Госпитальная терапия	+
3.	Поликлиническая терапия	+
4.	Специализированная хирургия	+
5.	Факультетская хирургия	+
6.	Амбулаторно-поликлиническая хирургия	+
7.	Онкология	+
8.	Экстренная и неотложная помощь	+
9.	Гинекология	+
10.	Неврология	+
11.	Акушерство	+
12.	Травматология и ортопедия	+
13.	Производственная практика по получению профессиональных умений и опыта профессиональной деятельности на должностях среднего медицинского персонала	+
14.	Практика терапевтического профиля	+

15.	Практика хирургического профиля	+
16.	Практика акушерско-гинекологического профиля	+
17.	Практика по неотложным медицинским манипуляциям	+
18.	Практика общеврачебного профиля	+

4. ОБЪЕМ ПРАКТИКИ

Общая трудоемкость дисциплины составляет 108 часов, 3 зачетных единицы (6 семестр).
Рабочий день студента - 6 часов (360 мин), 14 дней.

5. СОДЕРЖАНИЕ ПРАКТИКИ

№ п/п	Разделы практики	Виды учебной работы, включая самостоятельную работу обучающегося и трудоемкость (в часах)		Формы текущего контроля
		Аудиторная работа (3,5 ч в день)	Самостоятельная работа (2,5 ч в день)	
1.	Раздел I Проведение организационнометодического собрания со студентами, подготовка их к прохождению производственной практики – практика диагностического профиля			1 день практики
1.1	Инструктаж по получению допуска к практике, по оформлению соответствующей документации к практике			Учет посещаемости
1.2	Освоение практических навыков на базах кафедры инструментальной диагностики под контролем преподавателя	На практических занятиях в течение цикла, согласно расписанию	Работа на базах кафедры инструментальной диагностики под контролем преподавателя	Демонстрация манипуляций Опрос Аттестация навыков Допуск студентов к практике Отчет

				практики
1.3	Инструктаж по технике безопасности и по правилам поведения в медицинской организации	На клинической базе под контролем преподавателя	Работа на базах практики под контролем преподавателя	Журнал по технике безопасности медицинской организации отчет практики.
2.	Раздел II Выполнение индивидуальных заданий - работа в поликлинике, в качестве помощника врача диагностического отделения	На клинической базе под контролем преподавателя	Работа с литературными источниками. Оформление соответствующих разделов дневника	Дневник практики
2.1	Получение практических навыков анализа данных исследования при работе с архивными заключениями(ЭКГ, ФВД, лучевые методы исследования и др.) и результатами уже проведенных исследований с письменным отчетом	30 мин – ежедневно	Работа с литературными источниками. Оформление соответствующих разделов дневника	Дневник практики
2.2	Расшифровка данных исследования из базы данных в параллель с врачом проводящим исследование с разбором ошибок совместно с куратором практики (ЭКГ, ФВД, лучевые методы исследования и др.)	90 мин – ежедневно	Работа с литературными источниками. Оформление соответствующих разделов дневника	Дневник практики
2.3	-Регистрация ЭКГ - подготовка диагностического оборудования к проведению исследования - Проведение исследования ФВД	90 мин – ежедневно	Работа с литературными источниками. Оформление соответствующих разделов дневника	Дневник практики
2.4	Заполнение документации при приеме больных	30 мин – ежедневно	Работа с литературными источниками. Оформление соответствующих разделов дневника	Дневник практики
3	Раздел III Зачет с оценкой - аттестация студентов по окончанию практики, подведение итогов практики		Расшифровка и описание результатов инструментальных методов исследования, ответ на билет	Отчет практики. Внесение оценки за практику в соответствующий раздел зачетной

				книжки студента.
--	--	--	--	------------------

Во время прохождения практики обучающийся знакомится с организацией диагностического процесса, изучает показания и противопоказания для проведения различных диагностических процедур. Отрабатывает практические навыки. Изучает возможности применения современных методов диагностического поиска (цифровая клиника, телемедицина и т.д.)

6. ФОРМЫ ОТЧЁТНОСТИ/ КОНТРОЛЯ РЕЗУЛЬТАТОВ ПРОХОЖДЕНИЯ ПРАКТИКИ, В ТОМ ЧИСЛЕ НИР

6.1. Отчет по практике.

6.2. Рабочая тетрадь по производственной практике.

7. ФОНД ОЦЕНОЧНЫХ СРЕДСТВ ДЛЯ ПРОВЕДЕНИЯ ПРОМЕЖУТОЧНОЙ АТТЕСТАЦИИ ПО ПРАКТИКЕ

7.1. Список вопросов к зачету с оценкой по практике

7.1. Список вопросов к зачету с оценкой по практике

1. Алгоритм исследования рентгенограммы ОГК. УК1, УК3, УК8, УК9, ОПК1, ОПК4, ОПК5, ПК1
2. Анализ качества рентгенограммы ОГК. УК1, УК3, УК8, УК9, ОПК1, ОПК4, ОПК5, ПК1
3. Оценка сердечно - сосудистой системы по данным рентгенограммы ОГК. УК1, УК3, УК8, УК9, ОПК1, ОПК4, ОПК5, ПК1
4. Девять рентгенологических синдромов заболеваний легких и ПО-ЧИ-ФО-РА ИН-РИ-КО-С. УК1, УК3, УК8, УК9, ОПК1, ОПК4, ОПК5, ПК1
5. Алгоритм исследования рентгенограммы ОБП. УК1, УК3, УК8, УК9, ОПК1, ОПК4, ОПК5, ПК1
6. Основные лучевые синдромы при патологиях органов брюшной полости. УК1, УК3, УК8, УК9, ОПК1, ОПК4, ОПК5, ПК1
7. Легочные объёмы и емкости. Скоростные показатели при спирометрии. УК1, УК3, УК8, УК9, ОПК1, ОПК4, ОПК5, ПК1
8. Методика проведения спирографии получение кривой «поток-объём». Показания для проведения спирографии. УК1, УК3, УК8, УК9, ОПК1, ОПК4, ОПК5, ПК1
9. Определение типа нарушений вентиляции по данным спирографии. УК1, УК3, УК8, УК9, ОПК1, ОПК4, ОПК5, ПК1
10. Оценка степени дыхательной недостаточности. Спирография и оценка результатов пробы с бронходилататором. УК1, УК3, УК8, УК9, ОПК1, ОПК4, ОПК5, ПК1
11. Регистрация ЭКГ (12-отведений). Интервалы, зубцы и комплексы. Норма на ЭКГ. УК1, УК3, УК8, УК9, ОПК1, ОПК4, ОПК5, ПК1
12. Нагрузочные пробы на основе ЭКГ и суточное мониторирование ЭКГ и АД. УК1, УК3, УК8, УК9, ОПК1, ОПК4, ОПК5, ПК1
13. Опишите ЭКГ-признаки АВ-блокады 1-ой, 2-ой и 3-ей степени. УК1, УК3, УК8, УК9, ОПК1, ОПК4, ОПК5, ПК1
14. Опишите ЭКГ-признаки Синоатриальной Блокады 2-ой степени. УК1, УК3, УК8, УК9, ОПК1, ОПК4, ОПК5, ПК1
15. Опишите ЭКГ-признаки Блокады задней ветви левой ножки пучка Гиса. УК1, УК3, УК8, УК9, ОПК1, ОПК4, ОПК5, ПК1

16. Перечислите характерные особенности наджелудочковой и желудочковой экстрасистолии. УК1, УК3, УК8, УК9, ОПК1, ОПК4, ОПК5, ПК1
17. Опишите ЭКГ-признаки полной Блокады левой ножки пучка Гиса. УК1, УК3, УК8, УК9, ОПК1, ОПК4, ОПК5, ПК1
18. Перечислите ЭКГ – признаки Q – образующего инфаркта миокарда. УК1, УК3, УК8, УК9, ОПК1, ОПК4, ОПК5, ПК1
19. Перечислите характерные особенности фибрилляции предсердий. УК1, УК3, УК8, УК9, ОПК1, ОПК4, ОПК5, ПК1
20. Перечислите характерные особенности трепетания предсердий. УК1, УК3, УК8, УК9, ОПК1, ОПК4, ОПК5, ПК1
21. Опишите ЭКГ-признаки полной Блокады правой ножки пучка Гиса. УК1, УК3, УК8, УК9, ОПК1, ОПК4, ОПК5, ПК1
22. Перечислите характерные особенности желудочковой тахикардии. УК1, УК3, УК8, УК9, ОПК1, ОПК4, ОПК5, ПК1
23. Перечислите характерные особенности атриовентрикулярной узловой тахикардии. УК1, УК3, УК8, УК9, ОПК1, ОПК4, ОПК5, ПК1
24. Дайте ЭКГ-характеристику топографии инфаркта миокарда. УК1, УК3, УК8, УК9, ОПК1, ОПК4, ОПК5, ПК1
25. Опишите ЭКГ-признаки Блокады передней ветви левой ножки пучка Гиса. УК1, УК3, УК8, УК9, ОПК1, ОПК4, ОПК5, ПК1
26. Опишите ЭКГ-признаки АВ-блокады 1-ой, 2-ой и 3-ей степени. УК1, УК3, УК8, УК9, ОПК1, ОПК4, ОПК5, ПК1
27. Опишите ЭКГ-признаки синоатриальной Блокады УК1, УК3, УК8, УК9, ОПК1, ОПК4, ОПК5, ПК1

7.2 Перечень инструментальных методов исследования для интерпретации результатов и формулировки заключения для студентов по специальности 31.05.01 «лечебное дело»:

1. ЭКГ УК1, УК3, УК8, УК9, ОПК1, ОПК4, ОПК5, ПК1
2. ЭХОКГ УК1, УК3, УК8, УК9, ОПК1, ОПК4, ОПК5, ПК1
3. ХМ УК1, УК3, УК8, УК9, ОПК1, ОПК4, ОПК5, ПК1
4. СМАД УК1, УК3, УК8, УК9, ОПК1, ОПК4, ОПК5, ПК1
5. Тредмил-тест УК1, УК3, УК8, УК9, ОПК1, ОПК4, ОПК5, ПК1
6. Велоэргометрия УК1, УК3, УК8, УК9, ОПК1, ОПК4, ОПК5, ПК1
7. Спирометрия УК1, УК3, УК8, УК9, ОПК1, ОПК4, ОПК5, ПК1
8. Бронхоскопия УК1, УК3, УК8, УК9, ОПК1, ОПК4, ОПК5, ПК1
9. Гастроскопия УК1, УК3, УК8, УК9, ОПК1, ОПК4, ОПК5, ПК1
10. Колоноскопия УК1, УК3, УК8, УК9, ОПК1, ОПК4, ОПК5, ПК1
11. Рентгенография УК1, УК3, УК8, УК9, ОПК1, ОПК4, ОПК5, ПК1
12. Компьютерная томография УК1, УК3, УК8, УК9, ОПК1, ОПК4, ОПК5, ПК1
13. МРТ УК1, УК3, УК8, УК9, ОПК1, ОПК4, ОПК5, ПК1
14. УЗИ УК1, УК3, УК8, УК9, ОПК1, ОПК4, ОПК5, ПК1

Ситуационные задачи для промежуточной аттестации (зачет с оценкой) по производственной практике диагностического профиля для студентов лечебного факультета

ЗАДАЧА № 1

Больной 64 года, в течение 2х недель беспокоит сухой приступообразный кашель.

В анамнезе – БА смешанного генеза, средней тяжести в течение последних 3 лет, последнее обострение 3 месяца назад.

Объективно: кожные покровы чистые, пульс 102 удара в минуту, ритмичный. Тоны сердца ритмичные, шумов нет. ЧДД - 24 в минуту. Слизистая зева розовая, чистые. В легких дыхание жесткое, по всем полям сухие свистящие хрипы. Живот мягкий, безболезненный. Печень и селезенка не увеличены. Симптом поколачивания в области почек – отриц. Стул, диурез – не нарушены.

Протокол спирометрии:

Программа - ЗАО "Диамант", С.Петербург, v.10.05, 2011г.

СПИРОАНАЛИЗАТОР

АУЗ ВО "ВОККДЦ"

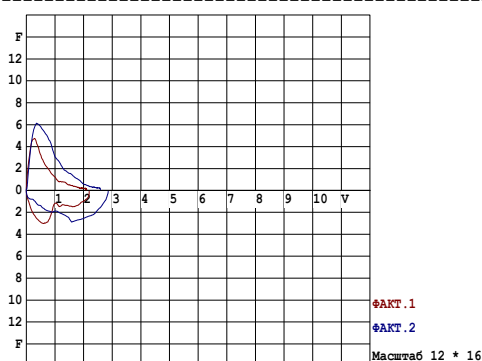
ПАЦИЕНТ Карта №: 197

ФИО: Л.М.В.

Дата: 02.10.2015 Пол: Жен. Возраст: 64 Рост: 165 Вес: 77

Визит 1: 02.10.2015 в 08:49 Тип визита:Фон

Визит 2: +00:20:00 Тип визита:Сальбутамол



ПАРАМЕТР ФАКТ.1 %1 ФАКТ.2 %2 (Ф2-Ф1) (%2-%1) ВЫРАЖ.

ЖЕЛВд (л)	2,42	77,16	3,15	100,27	0,73	23,11	+++
ФЖЕЛ (л)	2,11	71,32	2,59	87,50	0,48	16,17	+++
ОФВ1 (л)	1,45	59,68	1,90	78,40	0,45	18,71	+++
ТИФНО (%)	68,4	86,90	73,3	93,05	4,8	6,15	0
ПОС (л/с)	4,75	81,86	6,14	105,74	1,39	23,88	++
МОС25 (л/с)	2,98	58,82	5,16	101,76	2,18	42,93	+++
МОС50 (л/с)	1,02	28,83	1,99	56,38	0,97	27,55	++
МОС75 (л/с)	0,45	30,59	0,71	48,30	0,26	17,71	
СОС (л/с)	0,98	35,39	1,82	65,60	0,84	30,21	+++
ОФВпос (л)	0,30	----	0,36	----	0,06	----	
Тпос (с)	0,10	----	0,10	----	0,00	----	
Твыд (с)	3,50	----	3,04	----	-0,46	----	
ЖЕЛмах (л)	2,42	----	3,15	----	0,73	----	
Свыд	3,5	----	6,5	----	3,0	----	
индЖЕЛ (у.е.)	3,17	----	1,51	----	-1,66	----	
индПДП (у.е.)	6,28	----	2,99	----	-3,29	----	
МВЛпр.(л/мин)	57,8	----	76,0	----	18,1	----	

СИСТЕМА ДОЛЖНЫХ ВЕЛИЧИН: Клемент Р.Ф.,Лаврушин А.А.и соавт.,1986(5...70лет)

Вопросы:

- 1) Опишите представленный фрагмент
- 2) Сформируйте заключение

ЗАДАЧА № 2

Больной 12 лет, в последний год частые простудные заболевания, сопровождающиеся сухим навязчивым кашлем.

В анамнезе – часто болеющий ребенок.

Объективно: кожные покровы чистые, пульс 92 удара в минуту, ритмичный. Тоны сердца ритмичные, шумов нет. ЧДД - 24 в минуту. Слизистая зева розовая, миндалины гипертрофированы, чистые. Дыхание везикулярное, хрипов нет. Живот мягкий, безболезненный. Печень и селезенка не увеличены. Симптом поколачивания в области почек – отр. Стул, диурез – не нарушены.

Протокол спирометрии:

Программа - ЗАО "Диамант", С.Петербург, v.10.05, 2011г.

===== СПИРОАНАЛИЗАТОР

АУЗ ВО "ВОККДЦ"

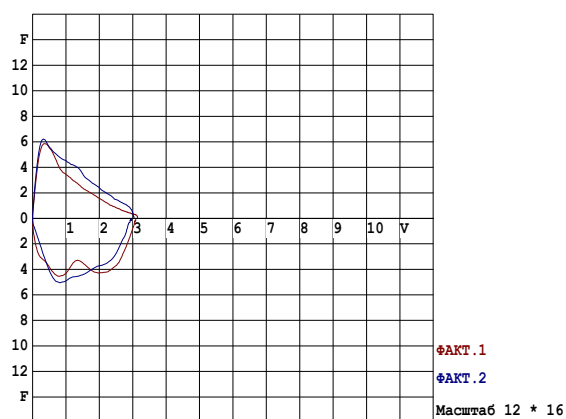
ПАЦИЕНТ Карта №: 5688

ФИО: И.Д.М.

Дата: 29.10.2015 Пол: Муж. Возраст: 12 Рост: 160 Вес: 45

Визит 1: 29.10.2015 в 08:15 Тип визита:Фон

Визит 2: +00:20:00 Тип визита:Сальбутамол



ПАРАМЕТР	ФАКТ.1	%1	ФАКТ.2	%2	(Ф2-Ф1)	(%2-%1)	ВЫРАЖ.
ЖЕЛвд (л)	3,39	99,24	3,25	95,01	-0,14	-4,23	0
ФЖЕЛ (л)	3,15	96,58	3,04	93,23	-0,11	-3,35	0
ОФВ1 (л)	2,34	78,06	2,74	91,28	0,40	13,22	++
ТИФФНО (%)	74,4	80,83	90,1	97,91	15,7	17,08	++
ПОС (л/с)	5,86	91,09	6,22	96,74	0,36	5,65	0
МОС25 (л/с)	3,96	68,99	4,82	83,98	0,86	14,98	+
МОС50 (л/с)	2,25	55,21	3,37	82,74	1,12	27,52	++
МОС75 (л/с)	1,01	49,66	1,88	92,11	0,87	42,45	
СОС (л/с)	2,03	57,16	3,15	88,41	1,11	31,25	+++
ОФВпос (л)	0,38	----	0,32	----	-0,05	----	
Тпос (с)	0,10	----	0,09	----	-0,02	----	
Твыд (с)	2,66	----	1,51	----	-1,15	----	
ЖЕЛмах (л)	3,39	----	3,25	----	-0,14	----	
Свыд	7,8	----	9,9	----	2,1	----	
индЖЕЛ (у.е.)	1,53	----	1,70	----	0,17	----	
индПДП (у.е.)	4,01	----	1,98	----	-2,02	----	

МВЛпр.(л/мин) 93,7 ---- 109,5 ---- 15,9 ----

СИСТЕМА ДОЛЖНЫХ ВЕЛИЧИН: Клемент Р.Ф., Лаврушин А.А. и соавт., 1986 (5...70 лет)

Вопросы:

- 1) Опишите представленный фрагмент
- 2) Сформируйте заключение

ЗАДАЧА № 3

Больной 49 лет, жалобы на кашель с трудно отделяемой мокротой.

В анамнезе – хронический бронхит.

Объективно: кожные покровы чистые, пульс 82 удара в минуту, ритмичный. Тоны сердца ритмичные, шумов нет. ЧДД - 20 в минуту. Слизистая зева розовая, чистая. Дыхание везикулярное, хрипов нет. Живот мягкий, безболезненный. Печень и селезенка не увеличены. Симптом поколачивания в области почек – отр. Стул, диурез – не нарушены.

Протокол спирометрии:

Программа - ЗАО "Диамант", С.Петербург, v.10.05, 2011г.

===== СПИРОАНАЛИЗАТОР

=====
АУЗ ВО "ВОККДЦ"

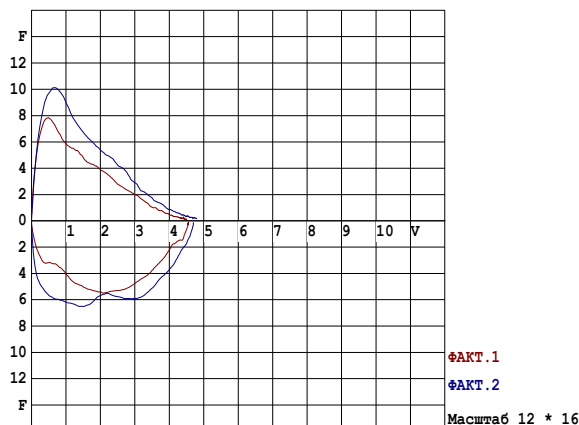
ПАЦИЕНТ Карта №: 5657

ФИО: А.С.Б.

Дата: 23.10.2015 Пол: Муж. Возраст: 49 Рост: 185 Вес: 93

Визит 1: 23.10.2015 в 08:42 Тип визита: Фон

Визит 2: +00:20:00 Тип визита: Сальбутамол



=====
ПАРАМЕТР ФАКТ.1 %1 ФАКТ.2 %2 (Ф2-Ф1) (%2-%1) ВЫРАЖ.

ЖЕЛвд (л)	4,98	94,94	5,13	97,85	0,15	2,91	0
ФЖЕЛ (л)	4,51	88,88	4,80	94,57	0,29	5,69	+
ОФВ1 (л)	3,38	82,33	3,78	92,01	0,40	9,69	++
ТИФНО (%)	75,1	96,90	78,9	101,79	3,8	4,89	0
ПОС (л/с)	7,85	83,33	10,13	107,55	2,28	24,22	+++
МОС25 (л/с)	5,54	64,03	7,85	90,63	2,30	26,60	+++
МОС50 (л/с)	3,40	58,84	4,55	78,75	1,15	19,90	++
МОС75 (л/с)	1,31	50,67	1,49	57,50	0,18	6,83	
СОС (л/с)	2,90	61,83	3,69	78,69	0,79	16,86	++
ОФВпос (л)	0,50	----	0,70	----	0,20	----	
Тпос (с)	0,10	----	0,11	----	0,02	----	
Твыд (с)	3,81	----	3,23	----	-0,58	----	

ЖЕЛмах (л)	4,98	----	5,13	----	0,15	----
Свыд	15,5	----	21,5	----	6,0	----
индЖЕЛ (у.е.)	1,72	----	1,59	----	-0,13	----
индПДП (у.е.)	3,53	----	1,99	----	-1,53	----
МВЛпр.(л/мин)	135,4	----	151,3	----	15,9	----

СИСТЕМА ДОЛЖНЫХ ВЕЛИЧИН: Клемент Р.Ф., Лаврушин А.А. и соавт., 1986(5...70 лет)

Вопросы:

- 1) Опишите представленный фрагмент
- 2) Сформируйте заключение

ЗАДАЧА № 4

Больной 16 лет, жалобы на кашель с трудно отделяемой мокротой.

В анамнезе – хронический бронхит.

Объективно: кожные покровы чистые, пульс 82 удара в минуту, ритмичный. Тоны сердца ритмичные, шумов нет. ЧДД - 20 в минуту. Слизистая зева розовая, чистая. В легких везикулярное дыхание, хрипов нет. Живот мягкий, безболезненный. Печень и селезенка не увеличены. Симптом поколачивания в области почек – отриц. Стул, диурез – не нарушены.

Протокол спирометрии:

Программа - ЗАО "Диамант", С.Петербург, в.10.05, 2011г.

===== СПИРОАНАЛИЗАТОР

АУЗ ВО "ВОККДЦ"

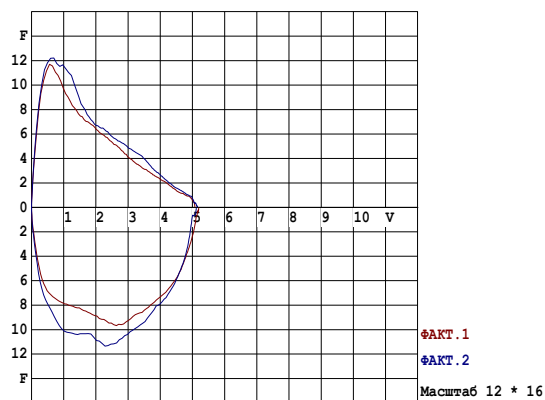
ПАЦИЕНТ Карта №: 799

ФИО: М.Д.И.

Дата: 23.10.2015 Пол: Муж. Возраст: 16 Рост: 180 Вес: 73

Визит 1: 23.10.2015 в 08:15 Тип визита: Фон

Визит 2: +00:20:00 Тип визита: Сальбутамол



ПАРАМЕТР	ФАКТ.1	%1	ФАКТ.2	%2	(Ф2-Ф1)	(%2-%1)	ВЫРАЖ.
ЖЕЛвд (л)	5,70	116,55	5,59	114,37	-0,11	-2,18	0
ФЖЕЛ (л)	5,08	106,62	5,15	108,14	0,07	1,52	0
ОФВ1 (л)	4,39	104,29	4,58	108,81	0,19	4,52	+
ТИФНО (%)	86,4	99,33	88,8	102,18	2,5	2,85	0
ПОС (л/с)	11,70	130,56	12,22	136,35	0,52	5,79	0
МОС25 (л/с)	8,32	103,46	10,16	126,26	1,83	22,80	+++
МОС50 (л/с)	5,15	91,60	5,62	100,04	0,47	8,43	0
МОС75 (л/с)	2,62	93,10	2,96	105,37	0,35	12,28	

СОС (л/с)	4,76	95,97	5,42	109,15	0,65	13,18	+
ОФВпос (л)	0,56	----	0,70	----	0,13	----	
Тпос (с)	0,09	----	0,10	----	0,01	----	
Твыд (с)	1,81	----	1,90	----	0,10	----	
ЖЕЛмах (л)	5,70	----	5,59	----	-0,11	----	
Свыд	27,0	----	30,4	----	3,4	----	
индЖЕЛ (у.е.)	1,00	----	1,00	----	0,00	----	
индПДП (у.е.)	1,32	----	1,14	----	-0,19	----	
МВЛпр.(л/мин)	175,5	----	183,1	----	7,6	----	

СИСТЕМА ДОЛЖНЫХ ВЕЛИЧИН: Клемент Р.Ф., Лаврушин А.А. и соавт., 1986 (5...70 лет)

Вопросы:

- 1) Опишите представленный фрагмент
- 2) Сформируйте заключение

ЗАДАЧА № 5

Больной 51 год, жалобы на кашель с трудно отделяемой мокротой.

В анамнезе – хронический бронхит.

Объективно: кожные покровы чистые, пульс 72 удара в минуту, ритмичный. Тоны сердца ритмичные, шумов нет. ЧДД - 20 в минуту. Слизистая зева розовая, чистая. В легких везикулярное дыхание, хрипов нет. Живот мягкий, безболезненный. Печень и селезенка не увеличены. Симптом поколачивания в области почек – отр. Стул, диурез – не нарушены.

Протокол спирометрии:

Программа - ЗАО "Диамант", С.Петербург, в.10.05, 2011г.

===== СПИРОАНАЛИЗАТОР

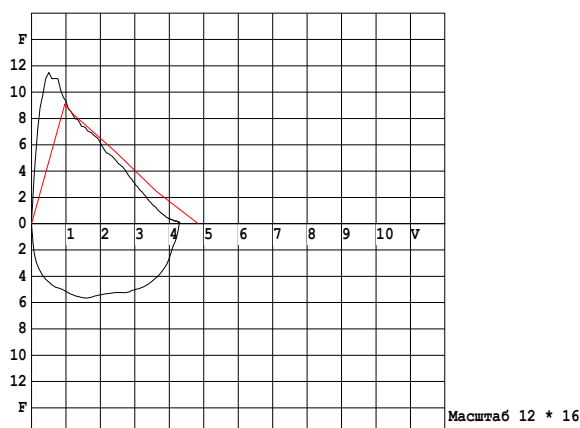
АУЗ ВО "ВОККДЦ"

ПАЦИЕНТ Карта №: 5643

ФИО: С.Д.В.

Дата: 21.10.2015 Пол: Муж. Возраст: 51 Рост: 182 Вес: 60

Визит: 21.10.2015 - 13:06 ППО Тип визита: Фон Курение - НЕТ



=====

ПАРАМЕТР	Факт.	Должн.	(%)	Град.	Оценка
----------	-------	--------	-----	-------	--------

ЖЕЛвд (л)	4,66	5,01	92,90	1,8	Норма
ФЖЕЛ (л)	4,31	4,84	89,12	1,9	Норма
ОФВ1 (л)	3,76	3,92	95,79	1,7	Норма
ТИФФНО (%)	87,2	77,3	112,80	0,8	Выше нормы

ПОС (л/с)	11,49	9,08	126,52	0,7	Выше нормы
МОС25 (л/с)	8,55	8,33	102,61	1,4	Норма
МОС50 (л/с)	5,38	5,53	97,32	1,6	Норма
МОС75 (л/с)	2,29	2,47	92,64	1,6	Норма
СОС (л/с)	4,89	4,50	108,84	1,3	Норма
ОФВпос (л)	0,51	----	----	----	
Тпос (с)	0,08	----	----	----	
Твыд (с)	2,93	----	----	----	
ЖЕЛмах (л)	4,66	----	----	----	
Свыд	23,0	----	----	----	
индЖЕЛ (у.е.)	1,81	----	----	----	
индПДП (у.е.)	1,67	----	----	----	
МВЛпр.(л/мин)	150,3	----	----	----	

СИСТЕМА ДОЛЖНЫХ ВЕЛИЧИН: Клемент Р.Ф., Лаврушин А.А. и соавт., 1986 (5...70 лет)

Вопросы:

- 1) Опишите представленный фрагмент
- 2) Сформируйте заключение

ЗАДАЧА № 6

Больной 67 лет, жалобы на кашель с трудно отделяемой мокротой, одышку при физической нагрузке.

В анамнезе – хронический бронхит, АГ.

Объективно: кожные покровы чистые, пульс 72 удара в минуту, ритмичный. Тоны сердца ритмичные, шумов нет. ЧДД - 18 в минуту. Слизистая зева розовая, чистая. В легких жесткое дыхание, сухие рассеянные хрипы. Живот мягкий, безболезненный. Печень и селезенка не увеличены. Симптом поколачивания в области почек – отр. Стул, диурез – не нарушены.

Протокол спирометрии:

Программа - ЗАО "Диамант", С.Петербург, в.10.05, 2011г.

===== СПИРОАНАЛИЗАТОР

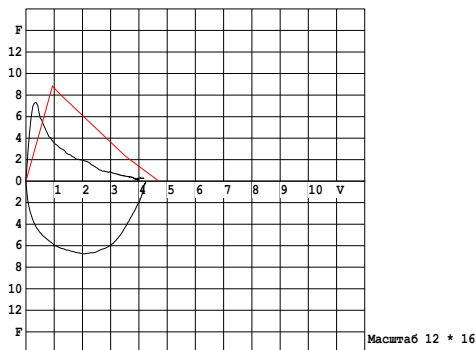
АУЗ ВО "ВОККДЦ"

ПАЦИЕНТ Карта №: 5641

ФИО: В.А.А.

Дата: 21.10.2015 Пол: Муж. Возраст: 67 Рост: 188 Вес: 100

Визит: 21.10.2015 - 10:33 ППО Тип визита: Фон Курение - НЕТ



ПАРАМЕТР Факт. Должн. (%) Град. Оценка

ЖЕЛВд (л) 4,61 4,90 94,06 1,8 Норма

ФЖЕЛ (л)	4,17	4,71	88,69	2,0	Норма
ОФВ1 (л)	2,52	3,72	67,91	5,2	Умеренное снижение
ТИФФНО (%)	60,5	74,3	81,46	3,4	Очень легкое снижение
ПОС (л/с)	7,33	8,83	83,03	2,1	Условная норма
МОС25 (л/с)	3,41	8,19	41,68	6,3	Значительное снижение
МОС50 (л/с)	1,88	5,23	35,92	5,7	Умеренное снижение
МОС75 (л/с)	0,73	2,31	31,55	6,4	Значительное снижение
СОС (л/с)	1,51	4,17	36,27	5,8	Умеренное снижение
ОФВпос (л)	0,36	----	----	----	
Тпос (с)	0,08	----	----	----	
Твыд (с)	4,59	----	----	----	
ЖЕЛмах (л)	4,61	----	----	----	
Свыд	9,5	----	----	----	
индЖЕЛ (у.е.)	1,76	----	----	----	
индПДП (у.е.)	5,89	----	----	----	
МВЛпр.(л/мин)	101,0	----	----	----	

СИСТЕМА ДОЛЖНЫХ ВЕЛИЧИН: Клемент Р.Ф., Лаврушин А.А. и соавт., 1986 (5...70 лет)

Вопросы:

- 1) Опишите представленный фрагмент
- 2) Сформируйте заключение
- 3) Какие рекомендации вы можете дать пациенту

ЗАДАЧА № 7

Больной 64 года, жалобы на кашель со слизистой, заложенность в грудной клетке, хрипы при дыхании, одышку при умеренной физической нагрузке, затрудненный выдох.

В анамнезе – хронический бронхит.

Объективно: кожные покровы чистые, пульс 72 удара в минуту, ритмичный. Тоны сердца ритмичные, шумов нет. ЧДД - 20 в минуту. Слизистая зева розовая, чистая. В легких жесткое дыхание, рассеянные сухие свистящие хрипы. Живот мягкий, безболезненный. Печень и селезенка не увеличены. Симптом поколачивания в области почек – отр. Стул, диурез – не нарушены.

Протокол спирометрии:

Программа - ЗАО "Диамант", С.Петербург, v.10.05, 2011г.

===== СПИРОАНАЛИЗАТОР

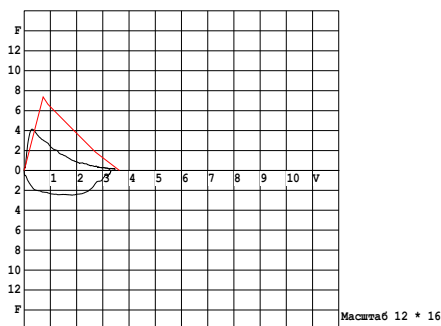
АУЗ ВО "ВОККДЦ"

ПАЦИЕНТ Карта №: 5644

ФИО: А.А.А.

Дата: 21.10.2015 Пол: Муж. Возраст: 64 Рост: 168 Вес: 70

Визит: 21.10.2015 - 13:34 ППО Тип визита: Фон Курение - НЕТ



ПАРАМЕТР	Факт.	Должн.	(%)	Град.	Оценка
ЖЕЛвд (л)	3,59	3,83	93,97	1,8	Норма
ФЖЕЛ (л)	3,47	3,64	95,38	1,7	Норма
ОФВ1 (л)	1,76	2,95	59,85	6,7	Значительное снижение
ТИФНО (%)	50,8	75,8	67,07	5,7	Умеренное снижение
ПОС (л/с)	4,14	7,37	56,27	5,1	Умеренное снижение
МОС25 (л/с)	2,81	6,65	42,22	6,3	Значительное снижение
МОС50 (л/с)	1,18	4,21	28,10	6,5	Значительное снижение
МОС75 (л/с)	0,47	1,83	25,46	7,3	Весьма знач.снижение
СОС (л/с)	1,03	3,44	30,05	6,4	Значительное снижение
ОФВпос (л)	0,31	----	----	----	
Тпос (с)	0,10	----	----	----	
Твыд (с)	5,69	----	----	----	
ЖЕЛмах (л)	3,59	----	----	----	
Свыд	5,2	----	----	----	
индЖЕЛ (у.е.)	1,68	----	----	----	
индПДП (у.е.)	6,73	----	----	----	
МВЛпр.(л/мин)	70,5	----	----	----	

СИСТЕМА ДОЛЖНЫХ ВЕЛИЧИН: Клемент Р.Ф.,Лаврушин А.А.и соавт.,1986(5...70лет)

Вопросы:

- 1) Опишите представленный фрагмент
- 2) Сформируйте заключение
- 3) Какие рекомендации вы можете дать пациенту

ЗАДАЧА № 8

Больной 42 года, жалобы на длительный кашель с трудно отделяемой мокротой.

В анамнезе – хронический бронхит.

Объективно: кожные покровы чистые, пульс 72 удара в минуту, ритмичный. Тоны сердца ритмичные, шумов нет. ЧДД - 20 в минуту. Слизистая зева розовая, чистая. В легких жесткое дыхание, хрипов нет. Живот мягкий, безболезненный. Печень и селезенка не увеличены. Симптом поколачивания в области почек – отр. Стул, диурез – не нарушены.

Протокол спирометрии:

Программа - ЗАО "Диамант", С.Петербург, v.10.05, 2011г.

===== СПИРОАНАЛИЗАТОР

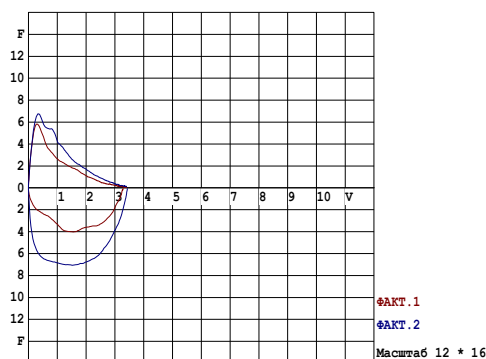
АУЗ ВО "ВОККДЦ"

ПАЦИЕНТ Карта №: 5514

ФИО: Р.И.Л.

Дата: 19.10.2015 Пол: Жен. Возраст: 42 Рост: 175 Вес: 80

Визит 1: 19.10.2015 в 09:25 Тип визита:Фон
 Визит 2: +00:20:00 Тип визита:Сальбутамол



ПАРАМЕТР	ФАКТ.1	%1	ФАКТ.2	%2	(Ф2-Ф1)	(%2-%1)	ВЫРАЖ.
ЖЕЛвд (л)	3,59	92,19	3,75	96,30	0,16	4,10	0
ФЖЕЛ (л)	3,41	90,64	3,40	90,39	-0,01	-0,24	0
ОФВ1 (л)	2,13	67,16	2,47	77,92	0,34	10,76	++
ТИФФНО (%)	62,6	76,45	72,8	88,94	10,2	12,49	+
ПОС (л/с)	5,80	83,42	6,75	97,10	0,95	13,67	+
МОС25 (л/с)	3,05	48,81	5,14	82,33	2,10	33,53	+++
МОС50 (л/с)	1,62	35,17	2,19	47,52	0,57	12,36	+
МОС75 (л/с)	0,47	21,62	0,87	39,46	0,39	17,84	
СОС (л/с)	1,26	33,23	1,94	51,41	0,69	18,18	++
ОФВпос (л)	0,27	---	0,33	---	0,06	---	---
Тпос (с)	0,08	---	0,08	---	0,00	---	---
Твд (с)	6,11	---	3,73	---	-2,38	---	---
ЖЕЛмах (л)	3,59	---	3,75	---	0,16	---	---
Свд	6,6	---	9,1	---	2,5	---	---
индЖЕЛ (у.е.)	1,82	---	1,66	---	-0,16	---	---
индПДП (у.е.)	5,56	---	3,94	---	-1,62	---	---
МВЛпр.(л/мин)	85,3	---	98,9	---	13,7	---	---

СИСТЕМА ДОЛЖНЫХ ВЕЛИЧИН: Клемент Р.Ф.,Лаврушин А.А.и соавт.,1986(5...70лет)

Вопросы:

- 1) Опишите представленный фрагмент
- 2) Сформируйте заключение

ЗАДАЧА № 9

Больной 8 лет, в течение 2х недель беспокоит сухой приступообразный кашель.

В анамнезе – часто болеющий ребенок.

Объективно: кожные покровы чистые, пульс 103 удара в минуту, ритмичный. Тоны сердца ритмичные, шумов нет. ЧДД - 24 в минуту. Слизистая зева розовая, миндалины гипертрофированы, чистые. В легких дыхание жесткое, по всем полям сухие свистящие хрипы. Живот мягкий, безболезненный. Печень и селезенка не увеличены. Симптом поколачивания в области почек – отр. Стул, диурез – не нарушены.

Протокол спирометрии:

Программа - ЗАО "Диамант", С.Петербург, v.10.05, 2011г.

СПИРОАНАЛИЗАТОР

АУЗ ВО "ВОККДЦ"

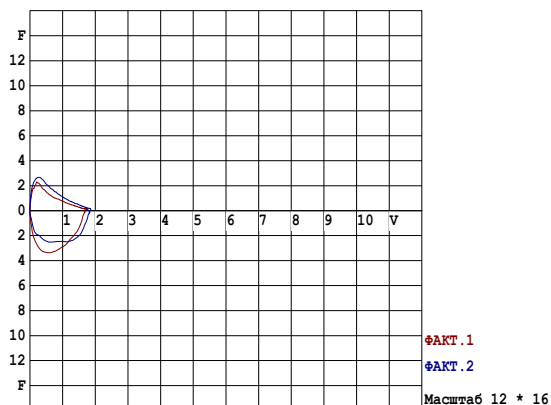
ПАЦИЕНТ Карта №: 5615

ФИО: К.Б.А.

Дата: 15.10.2015 Пол: Муж. Возраст: 8 Рост: 134 Вес: 30

Визит 1: 15.10.2015 в 08:41 Тип визита: Фон

Визит 2: +00:15:00 Тип визита: Сальбутамол



ПАРАМЕТР	ФАКТ.1	%1	ФАКТ.2	%2	(Ф2-Ф1)	(%2-%1)	ВЫРАЖ.
----------	--------	----	--------	----	---------	---------	--------

ЖЕЛвд (л)	1,85	87,49	2,02	95,17	0,16	7,68	0
ФЖЕЛ (л)	1,78	85,60	1,86	89,51	0,08	3,91	0
ОФВ1 (л)	1,14	58,73	1,35	69,82	0,21	11,09	++
ТИФНО (%)	63,7	68,60	72,5	78,00	8,7	9,40	+
ПОС (л/с)	2,32	54,09	2,67	62,27	0,35	8,18	0
МОС25 (л/с)	1,64	43,25	2,22	58,47	0,58	15,22	+
МОС50 (л/с)	0,92	34,89	1,21	46,22	0,30	11,33	+
МОС75 (л/с)	0,43	32,70	0,56	43,06	0,14	10,37	
СОС (л/с)	0,81	36,26	1,12	50,17	0,31	13,90	+++
ОФВпос (л)	0,21	----	0,25	----	0,04	----	
Тпос (с)	0,12	----	0,12	----	0,00	----	
Твд (с)	3,46	----	2,61	----	-0,86	----	
ЖЕЛмах (л)	1,85	----	2,02	----	0,16	----	
Свд	1,7	----	2,4	----	0,7	----	
индЖЕЛ (у.е.)	2,00	----	1,69	----	-0,30	----	
индПДП (у.е.)	6,59	----	5,48	----	-1,11	----	
МВЛпр.(л/мин)	45,4	----	54,0	----	8,6	----	

СИСТЕМА ДОЛЖНЫХ ВЕЛИЧИН: Клемент Р.Ф., Лаврушин А.А. и соавт., 1986 (5...70 лет)

Вопросы:

- 1) Опишите представленный фрагмент
- 2) Сформируйте заключение

ЗАДАЧА № 10

Больной 57 лет, в течение 2х недель беспокоит сухой приступообразный кашель.

В анамнезе – АГ, хронический бронхит.

Объективно: кожные покровы чистые, пульс 92 удара в минуту, ритмичный. Тоны сердца ритмичные, шумов нет. ЧДД - 24 в минуту. Слизистая зева розовая, миндалины гипертрофированы, чистые. В легких дыхание жесткое, по всем полям сухие свистящие

хрипы. Живот мягкий, безболезненный. Печень и селезенка не увеличены. Симптом поколачивания в области почек – отриц. Стул, диурез – не нарушены.

Протокол спирометрии:

Программа - ЗАО "Диамант", С.Петербург, v.10.05, 2011г.

===== СПИРОАНАЛИЗАТОР

=====
 АУЗ ВО "ВОККДЦ"

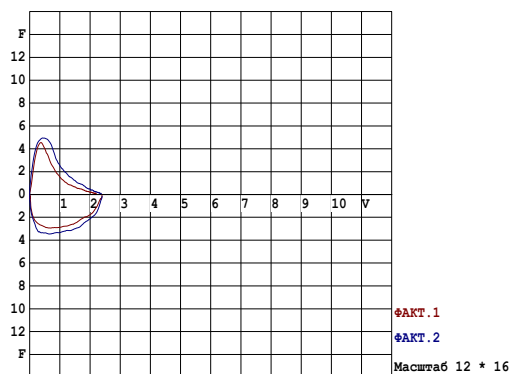
ПАЦИЕНТ Карта №: 5602

ФИО: П.С.А.

Дата: 13.10.2015 Пол: Жен. Возраст: 57 Рост: 154 Вес: 70

Визит 1: 13.10.2015 в 11:22 Тип визита:Фон

Визит 2: +00:20:00 Тип визита:Сальбутамол



=====

ПАРАМЕТР	ФАКТ.1	%1	ФАКТ.2	%2	(Ф2-Ф1)	(%2-%1)	ВЫРАЖ.
----------	--------	----	--------	----	---------	---------	--------

ЖЕЛвд (л)	2,62	92,26	2,62	92,36	0,00	0,10	0
ФЖЕЛ (л)	2,20	82,22	2,37	88,72	0,17	6,50	+
ОФВ1 (л)	1,47	65,38	1,86	82,79	0,39	17,40	+++
ТИФФНО (%)	66,9	82,86	78,5	97,23	11,6	14,37	++
ПОС (л/с)	4,55	82,59	4,95	90,01	0,41	7,41	0
МОС25 (л/с)	3,64	75,33	4,76	98,53	1,12	23,20	++
МОС50 (л/с)	1,28	37,82	1,93	57,20	0,65	19,38	+
МОС75 (л/с)	0,51	33,49	0,80	52,97	0,29	19,48	
СОС (л/с)	1,13	41,89	1,72	63,93	0,59	22,04	++
ОФВпос (л)	0,36	----	0,42	----	0,06	----	----
Тпос (с)	0,14	----	0,13	----	-0,01	----	----
Твыд (с)	3,79	----	3,06	----	-0,74	----	----
ЖЕЛмах (л)	2,62	----	2,62	----	0,00	----	----
Свыд	3,7	----	5,3	----	1,6	----	----
индЖЕЛ (у.е.)	1,82	----	1,81	----	-0,00	----	----
индПДП (у.е.)	5,30	----	3,00	----	-2,30	----	----
МВЛпр.(л/мин)	58,8	----	74,5	----	15,7	----	----

СИСТЕМА ДОЛЖНЫХ ВЕЛИЧИН: Клемент Р.Ф.,Лаврушин А.А.и соавт.,1986(5...70лет)

Вопросы:

- 1) Опишите представленный фрагмент
- 2) Сформируйте заключение

ЗАДАЧА № 11

Протокол эхографического исследования:

Аппарат TOSHIBA Aplio 400

ФИО _____

Дата рождения: 11.09.1996г

Аорта: не уплотнена, не расширена

АО – 2,7 см (Н < 4,0)

Дуга аорты: без особенностей

Левое предсердие: не увеличено

ЛП- 2,7 см (Н < 4,0)

Полость левого желудочка не расширена

КДР 4,25 см (Н < 5,5 см)

КСР 2,70 см (Н < 3,7 см)

Сократимость миокарда левого желудочка: удовлетворительная ФВ-67%

Зона нормо-, гипер-, дис-, акинезии: не выявлена.

Межжелудочковая перегородка: не утолщена, тип движения правильный, визуализируется на всем протяжении

ТМЖП 0,75 см

Задняя стенка левого желудочка: не утолщена, амплитуда движения достаточная,

ТЗСЛЖ 0,70 см

Аортальный клапан: створки __3__, не уплотнены, амплитуда раскрытия: _____, смыкаются в центре

Митральный клапан: створки не уплотнены, противофаза есть

Правый желудочек не расширен

ПЖ 1,9 см (Н < 2,6 см)

Межпредсердная перегородка: не утолщена, визуализируется на всем протяжении

Легочная артерия (диаметр ЛА 1,7 см), без особенностей

Признаки легочной гипертензии: нет

Трикуспидальный клапан: створки не уплотнены, противофаза есть.

Правое предсердие __не расширено__

Выпот в полости перикарда нет,

Допплер-эхокардиография

-патологические потоки в полостях сердца: не выявлены

Регургитация на митральном _____, трикуспидальном _____,

аортальном _____ - _____, легочном клапан _____

Признаки стеноза: митрального, трикуспидального, аортального, легочного клапана - нет

Дайте заключение.

ЗАДАЧА № 12

Протокол эхографического исследования

Аппарат TOSHIBA Aplio 400

ФИО _____

Экстрасистолия во время осмотра

Аорта: уплотнена, не расширена

АО – 3,85 см (Н < 4,0)

Дуга аорты: без особенностей

Левое предсердие: не увеличено

ЛП- 3,0 см (Н < 4,0)

Полость левого желудочка не расширена

КДР 5,65 см (Н < 5,5 см)

КСР 3,60 см (Н < 3,7 см)

Сократимость миокарда левого желудочка: удовлетворительная ФВ-66%

Зона нормо-, гипер-, дис-, акинезии: не выявлена.

Межжелудочковая перегородка: не утолщена, тип движения правильный, визуализируется на всем протяжении

ТМЖП 1,00 см

Задняя стенка левого желудочка: не утолщена, амплитуда движения достаточная,

ТЗСЛЖ 1,00 см

Аортальный клапан: створки __3__, уплотнены, изменены, выраженные очаги повышенной эхо-плотности на них, на правой коронарной створке очаг повышенной эхоплотности размером 0,5 * 0,6 см, крепление створок на 10, 13, 16 часах.

АК - 1,7 см (Н < 1,9)

Митральный клапан: створки не уплотнены, противофаза есть

Правый желудочек не расширен

ПЖ 2,5 см (Н < 2,6 см)

Межпредсердная перегородка: не утолщена, визуализируется на всем протяжении

Легочная артерия (диаметр ЛА 2,2 см), без особенностей

Признаки легочной гипертензии: нет

Трикуспидальный клапан: створки не уплотнены, противофаза есть.

Правое предсердие __не расширено__

Выпот в полости перикарда нет,

Признаки стеноза: митрального, трикуспидального, аортального, легочного клапана - нет

Дайте заключение.

ЗАДАЧА № 13

Протокол эхографического исследования:

Аппарат TOSHIBA Aplio 400

ФИО

Дата рождения: 24.02.1975

Частая экстрасистолия во время осмотра

Аорта: не уплотнена, не расширена

АО – 3,4 см (Н < 4,0)

Дуга аорты: без особенностей

Левое предсердие: увеличено

ЛП- 4,9 * 4,8 см (Н < 4,0)

Полость левого желудочка расширена

КДР 6,00 см (Н < 5,5 см)

КСР 3,80 см (Н < 3,7 см)

Сократимость миокарда левого желудочка: удовлетворительная ФВ-67%

Зона нормо-, гипер-, дис-, акинезии: не выявлена.

Межжелудочковая перегородка: не утолщена, тип движения правильный, визуализируется на всем протяжении

ТМЖП 1,00 см

Задняя стенка левого желудочка: не утолщена, амплитуда движения достаточная,

ТЗСЛЖ 1,00 см

Аортальный клапан: створки __3__, не уплотнены, изменены, кальциноза створок нет

АК - 2,2 см (Н < 1,9), ГД- 7,0 мм.рт.ст.

Митральный клапан: створки изменены, рыхлые, обе створки пролабируют, движутся в профазе противофаза есть
Правый желудочек не расширен
ПЖ 3,0 см (Н < 2,6 см)
Межпредсердная перегородка: не утолщена, визуализируется на всем протяжении
Легочная артерия (диаметр ЛА 2,2 см), без особенностей
Признаки легочной гипертензии: СДЛА 15 мм.рт.ст.
Трикуспидальный клапан: регургитация 2-3 ст
Правое предсердие расширено 4,2*3,4 см
Выпот в полости перикарда нет,
Признаки стеноза: митрального, трикуспидального, аортального, легочного клапана - нет
Дайте заключение.

ЗАДАЧА № 14

Протокол эхографического исследования:

Аппарат TOSHIBA Aplio 400

ФИО

Дата рождения: 22.04.1982

Аорта: не уплотнена, не расширена

АО – 2,8 см (Н < 4,0)

Дуга аорты: без особенностей

Левое предсердие: не увеличено

ЛП- 3,4 см (Н < 4,0)

Полость левого желудочка не расширена

КДР 4,80 см (Н < 5,5 см)

КСР 3,00 см (Н < 3,7 см)

Сократимость миокарда левого желудочка: удовлетворительная ФВ-68%

Зона нормо-, гипер-, дис-, акинезии: не выявлена.

Межжелудочковая перегородка: не утолщена, тип движения правильный, визуализируется на всем протяжении

ТМЖП 0,70 см

Задняя стенка левого желудочка: не утолщена, амплитуда движения достаточная,

ТЗСЛЖ 0,70 см

Аортальный клапан: створки __3__, не уплотнены, амплитуда раскрытия: _____, смыкаются в центре.

АК -2,0 см (Н < 1,9 см), ГД -10.0 мм.рт.ст

Митральный клапан: створки не уплотнены, противофаза есть

Правый желудочек не расширен

ПЖ 2,3 см (Н < 2,6 см)

Межпредсердная перегородка: не утолщена, визуализируется на всем протяжении

Легочная артерия (диаметр ЛА 2,2 см), без особенностей

Признаки легочной гипертензии: нет

Трикуспидальный клапан: створки не уплотнены, противофаза есть.

Правое предсердие ___не расширено__

Выпот в полости перикарда нет,

Дайте заключение.

ЗАДАЧА № 15

Протокол эхографического исследования:

Аппарат TOSHIBA Aplio 400

ФИО

Дата рождения:

Аорта: не уплотнена, не расширена

АО – 3,25см (Н< 4,0)

Дуга аорты: без особенностей

Левое предсердие: не увеличено

ЛП- 3,8см (Н< 4,0)

Полость левого желудочка не расширена

КДР 5,45 см (Н < 5,5 см)

КСР 3,75 см (Н <3,7 см)

Сократимость миокарда левого желудочка: удовлетворительная ФВ-58%

Зона нормо-, гипер-, дис-, акинезии: не выявлена.

Межжелудочковая перегородка: не утолщена, тип движения правильный, визуализируется на всем протяжении

ТМЖП 1,10 см

Задняя стенка левого желудочка: не утолщена, амплитуда движения достаточная,

ТЗСЛЖ 1,00 см

Аортальный клапан: створки __3__, не уплотнены, амплитуда раскрытия: _____, смыкаются в центре

АК-2,0 см (Н<1,9 см)

Митральный клапан: створки не уплотнены, противофаза есть

Митральная регургитация 1 ст

Правый желудочек не расширен

ПЖ 1,9 см (Н < 2,6 см)

Межпредсердная перегородка: не утолщена, визуализируется на всем протяжении

Легочная артерия (диаметр ЛА 2,15 см), без особенностей

Признаки легочной гипертензии: нет

Трикуспидальный клапан: створки не уплотнены, противофаза есть.

Правое предсердие __не расширено__

Выпот в полости перикарда нет

В ЛП и МПП лоцируется образование мягкой эхогенности размером 2,25 *1,65 см

Дайте заключение.

ЗАДАЧА № 16

Протокол эхографического исследования:

Аппарат TOSHIBA Aplio 400

ФИО

Дата рождения:

Аорта: не уплотнена, не расширена

АО – 3,00 см (Н< 4,0)

Дуга аорты: без особенностей

Левое предсердие: не увеличено

ЛП- 3,0 см (Н< 4,0)

Полость левого желудочка не расширена

КДР 4,30см (Н < 5,5 см)

КСР 2,70 см (Н <3,7 см)

Сократимость миокарда левого желудочка: удовлетворительная ФВ-67%
Зона нормо-, гипер-, дис-, акинезии: не выявлена.
Межжелудочковая перегородка: не утолщена, тип движения правильный, визуализируется на всем протяжении
ТМЖП 0,90 см
Задняя стенка левого желудочка: не утолщена, амплитуда движения достаточная,
ТЗСЛЖ 0,90 см
Аортальный клапан: створки __3__, уплотнены, амплитуда раскрытия: _____, смыкаются в центре.
АК -1,9 см (Н < 1,9 см), ГД -6.0 мм.рт.ст
Митральный клапан: створки уплотнены, противофаза есть
Митральная регургитация 2 ст
Правый желудочек не расширен
ПЖ 2,3 см (Н < 2,6 см)
Межпредсердная перегородка: не утолщена, визуализируется на всем протяжении
Легочная артерия (диаметр ЛА 2,2 см), без особенностей
Признаки легочной гипертензии: СДЛА 17,00 мм. рт.ст.
Трикуспидальный клапан: створки не уплотнены, противофаза есть.
Трикуспидальная регургитация 1 ст
Правое предсердие ___не расширено___
Выпот в полости перикарда: вдоль ЗСЛЖ эхо-свободное пространство в систолу 1,4 см, в диастолу 0,8 см, вдоль ПСПЖ 0,4 см с отложением фибрина на ней, толщиной 8 мм. Лоцируется жидкость в полости перикарда около 160 мл. т

Дайте заключение.

ЗАДАЧА № 17

Протокол эхографического исследования:

Аппарат TOSHIBA Aplio 400

ФИО

Дата рождения:

Экстрасистолия во время осмотра

Аорта: не уплотнена, не расширена

АО – 2,8 см (Н < 4,0)

Дуга аорты: без особенностей

Левое предсердие: не увеличено

ЛП- 3,5 см (Н < 4,0)

Полость левого желудочка не расширена

Форма ЛЖ ремоделирован

КДР 5,00 см (Н < 5,5 см)

КСР 3,80 см (Н < 3,7 см)

Сократимость миокарда левого желудочка: снижена. ФВ 48%. Нарушения локальной сократимости левого желудочка в покое: акинез в среднем и верхушечном сегменте передне-перегородочной области, в зоне акинеза эхо-плотность повышена.

Межжелудочковая перегородка: не утолщена, тип движения правильный, визуализируется на всем протяжении

ТМЖП 1,00 см

Задняя стенка левого желудочка: не утолщена, амплитуда движения достаточная,

ТЗСЛЖ 1,00 см

Аортальный клапан: створки __3__, уплотнены, амплитуда раскрытия: _____, смыкаются в центре.

АК -2,0 см (Н < 1,9 см), ГД -9.0 мм.рт.ст

Митральный клапан: створки уплотнены, противофаза есть

Митральная регургитация 1 ст

Правый желудочек не расширен

ПЖ 2,3 см (Н < 2,6 см)

Межпредсердная перегородка: не утолщена, визуализируется на всем протяжении

Легочная артерия (диаметр ЛА 2,0 см), без особенностей

Признаки легочной гипертензии: нет

Трикуспидальный клапан: створки не уплотнены, противофаза есть.

Трикуспидальная регургитация 1 ст

Правое предсердие __не расширено__

Выпот в полости перикарда нет,

Дайте заключение.

ЗАДАЧА № 18

Протокол эхографического исследования:

Аппарат TOSHIBA Aplio 400

ФИО

Аорта: не уплотнена, не расширена

АО – 2,8 см (Н < 4,0)

Дуга аорты: без особенностей

Левое предсердие: не увеличено

ЛП- 3,0см (Н < 4,0)

Полость левого желудочка не расширена

КДР 5,00см (Н < 5,5 см)

КСР 3,30 см (Н < 3,7 см)

Сократимость миокарда левого желудочка: удовлетворительная ФВ-63%

Зона нормо-, гипер-, дис-, акинезии: не выявлена.

Межжелудочковая перегородка: не утолщена, тип движения правильный, визуализируется на всем протяжении

ТМЖП 0,90 см

Задняя стенка левого желудочка: не утолщена, амплитуда движения достаточная,

ТЗСЛЖ 0,90 см

Аортальный клапан: створки __3__, не уплотнены, амплитуда раскрытия: _____, смыкаются в центре.

АК -2,2 см (Н < 1,9 см), ГД -10.0 мм.рт.ст

Митральный клапан: створки не уплотнены, противофаза есть

Митральная регургитация 2 ст, узкой струей

Правый желудочек не расширен

ПЖ 2,25 см (Н < 2,6 см)

Межпредсердная перегородка: не утолщена, визуализируется на всем протяжении

Легочная артерия (диаметр ЛА 2,1 см), без особенностей

КЛА регургитация незначительная

Признаки легочной гипертензии: нет

Трикуспидальный клапан: створки не уплотнены, противофаза есть.

Трикуспидальная регургитация 1 ст
Правое предсердие ___ не расширено ___
Выпот в полости перикарда нет,
Дайте заключение.

ЗАДАЧА № 19

Протокол эхографического исследования:

Аппарат TOSHIBA Aplio 400

ФИО

Осмотр на фоне фибрилляции предсердий-тахиформа

Аорта: уплотнена, не расширена

АО – 2,9 см (Н < 4,0)

Дуга аорты: без особенностей

Левое предсердие: увеличено, из апикального доступа Л -6,7 *6,0 см

ЛП- 4,9 см (Н < 4,0)

Полость левого желудочка расширена

КДР 6,30см (Н < 5,5 см)

КСР 4,80 см (Н < 3,7 см)

Сократимость миокарда левого желудочка: снижена ФВ-47,5%

Зона нормо-, гипер-, дис-, акинезии: не выявлена.

Межжелудочковая перегородка: не утолщена, тип движения правильный, визуализируется на всем протяжении

ТМЖП 1,00 см

Задняя стенка левого желудочка: не утолщена, амплитуда движения достаточная,

ТЗСЛЖ 1,00 см

Аортальный клапан: створки __3__, не уплотнены, амплитуда раскрытия: _____, смыкаются в центре.

АК -2,3 см (Н < 1,9 см), ГД -5.0 мм.рт.ст

Митральный клапан: створки не уплотнены, противофаза есть

Митральная регургитация 2 ст.

Правый желудочек не расширен

ПЖ 2,6 см (Н < 2,6 см)

Межпредсердная перегородка: не утолщена, визуализируется на всем протяжении

Легочная артерия (диаметр ЛА 2,4 см), без особенностей

Признаки легочной гипертензии: СДЛА 59,00 мм.рт.ст

Трикуспидальный клапан: створки не уплотнены, противофаза есть.

Трикуспидальная недостаточность 2 ст.

Правое предсердие 6,8 *5,8 см, увеличено

Выпот в полости перикарда нет,

Дайте заключение.

ЗАДАЧА № 20

Протокол эхографического исследования:

Аппарат TOSHIBA Aplio 400

ФИО

Экстрасистолия во время осмотра.

Аорта: не уплотнена, не расширена

АО – 2,8 см (Н < 4,0)

Дуга аорты: без особенностей

Левое предсердие: не увеличено

ЛП- 2,8 см (Н < 4,0)

Полость левого желудочка не расширена

КДР 4,20 см (Н < 5,5 см)

КСР 2,50 см (Н < 3,7 см)

В полости ЛЖ эктопические хорды – вариант нормального строения сердца.

Сократимость миокарда левого желудочка: удовлетворительная ФВ-71%

Зона нормо-, гипер-, дис-, акинезии: не выявлена.

Межжелудочковая перегородка: не утолщена, тип движения правильный, визуализируется на всем протяжении

ТМЖП 0,80 см

Задняя стенка левого желудочка: не утолщена, амплитуда движения достаточная,

ТЗСЛЖ 0,70 см

Аортальный клапан: створки __3__, не уплотнены, амплитуда раскрытия: _____, смыкаются в центре.

АК -1,75 см (Н < 1,9 см), ГД -10.0 мм.рт.ст

Митральный клапан: противофаза есть, очаг повышенной эхо-плотности на хорде

ПСМК(передняя створка митрального клапана), ПСМК уплотнена на конце

Митральная регургитация 1 ст

Правый желудочек не расширен

ПЖ 2,3 см (Н < 2,6 см)

Межпредсердная перегородка: не утолщена, визуализируется на всем протяжении

Легочная артерия (диаметр ЛА 1.6 см), без особенностей

Признаки легочной гипертензии: нет

Трикуспидальный клапан: створки не уплотнены, противофаза есть.

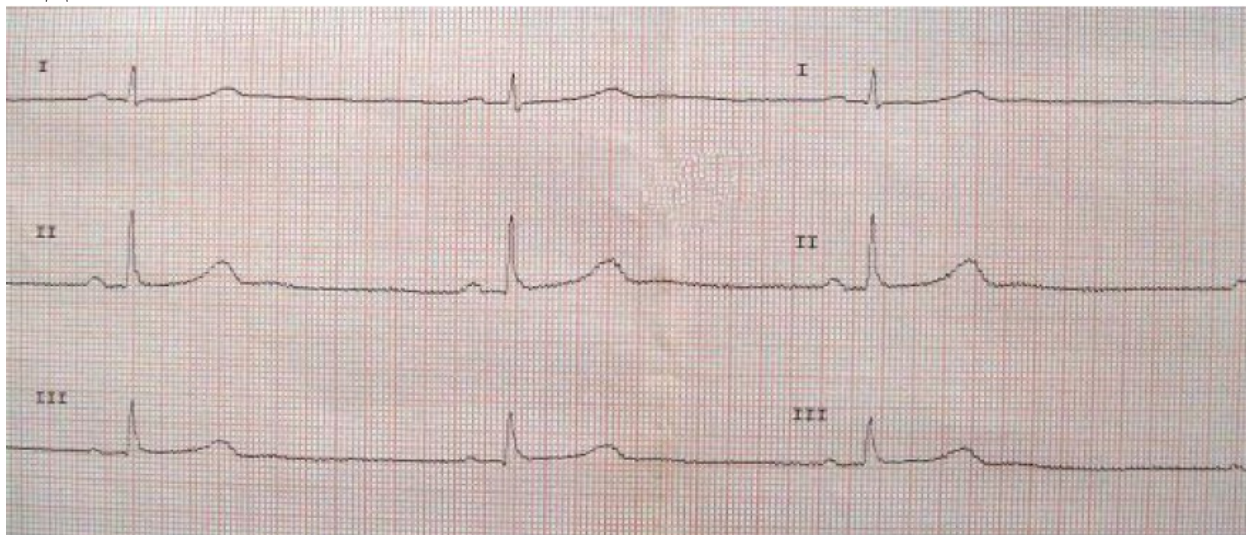
Правое предсердие ___ не расширено _

Выпот в полости перикарда нет.

Дайте заключение.

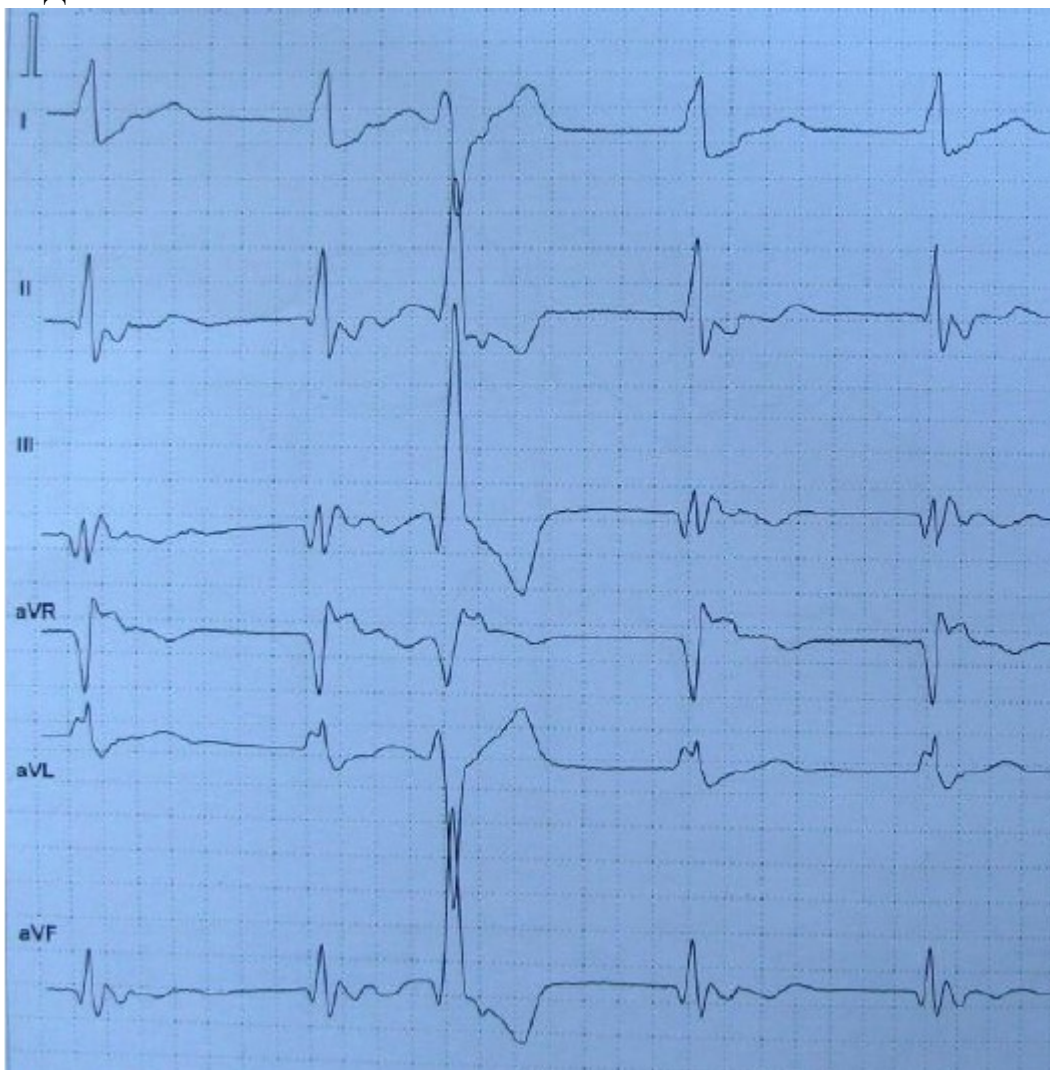
ЭКГ

ЗАДАЧА 1.



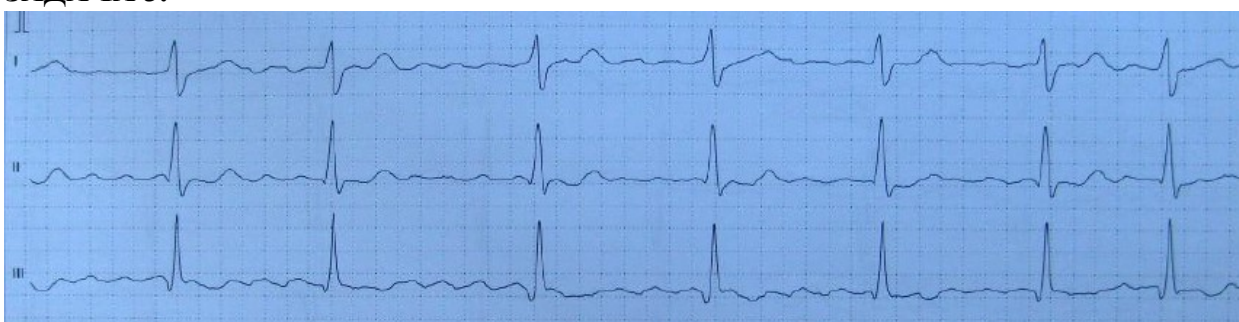Дайте заключение.

ЗАДАЧА 2.



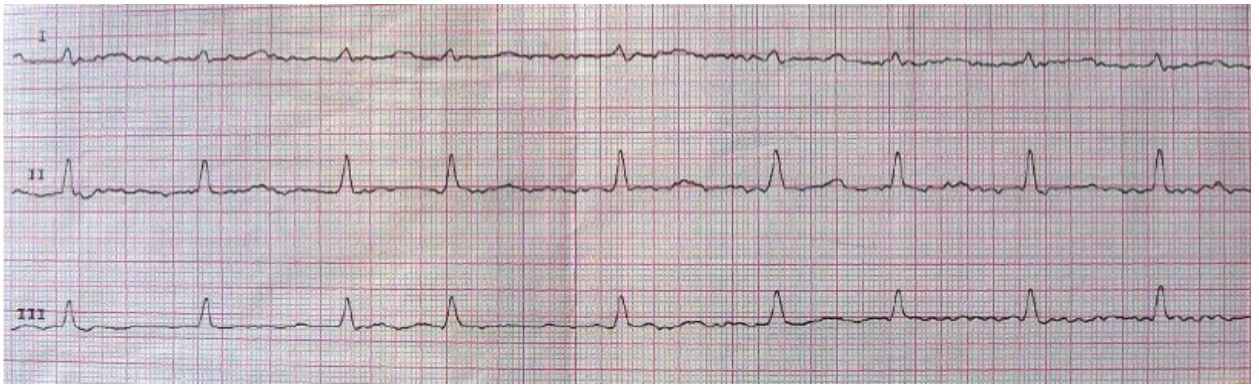
Дайте заключение.

ЗАДАЧА 3.



Дайте заключение.

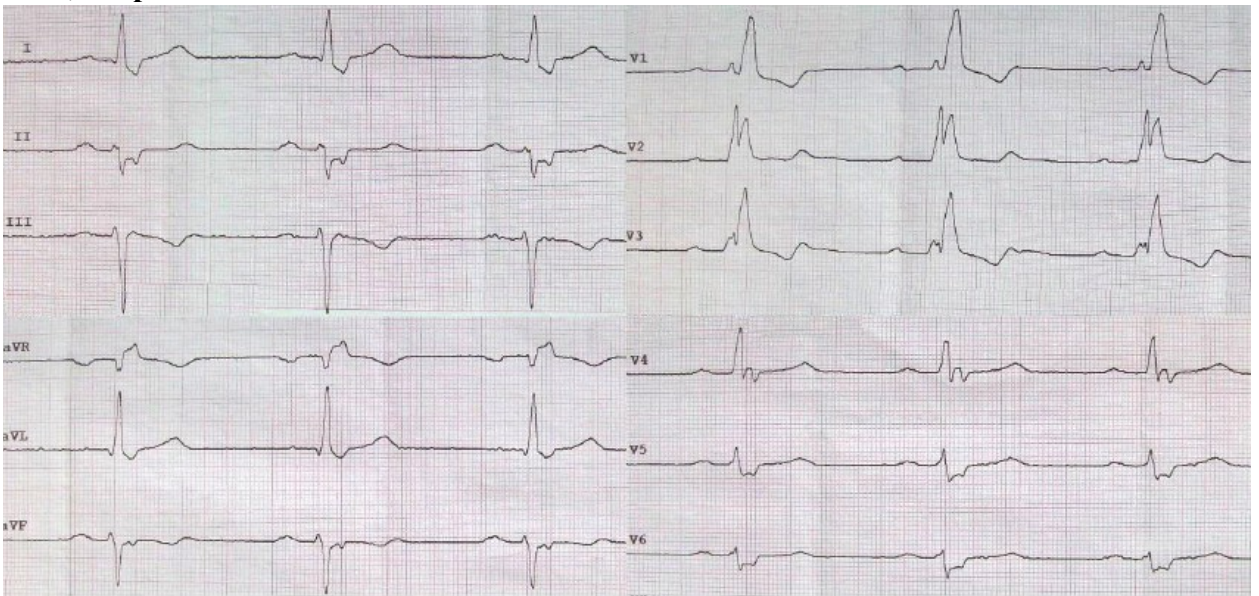
ЗАДАЧА 4.



Дайте заключение.

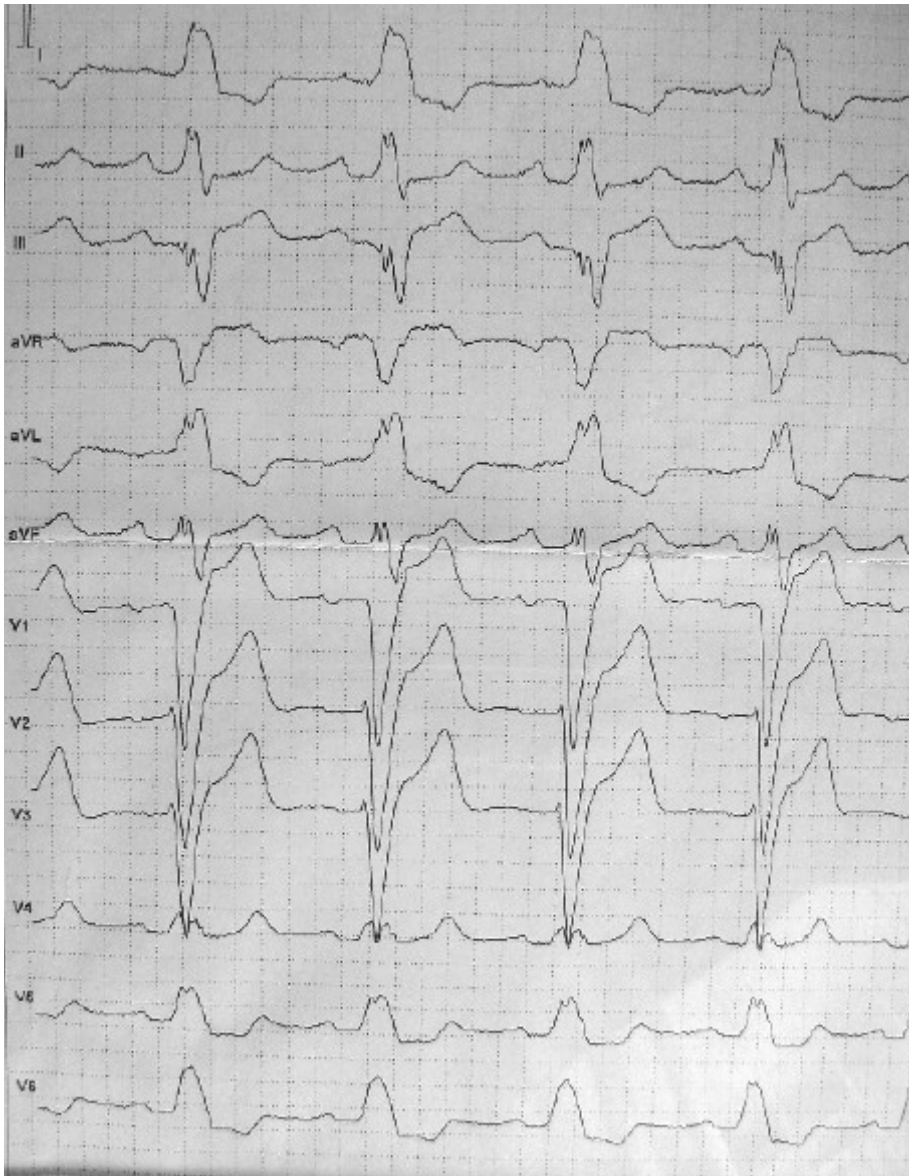
ЗАДАЧА 5.

ЭКГ, скорость записи 25мм/с



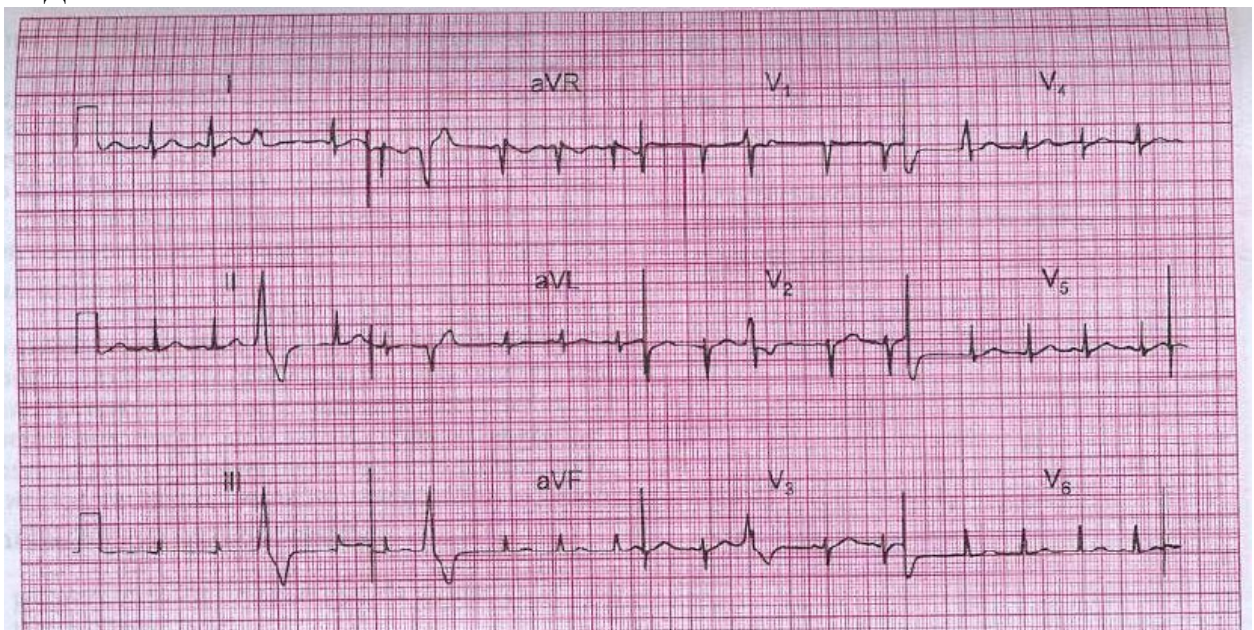
Дайте заключение.

ЗАДАЧА 6.



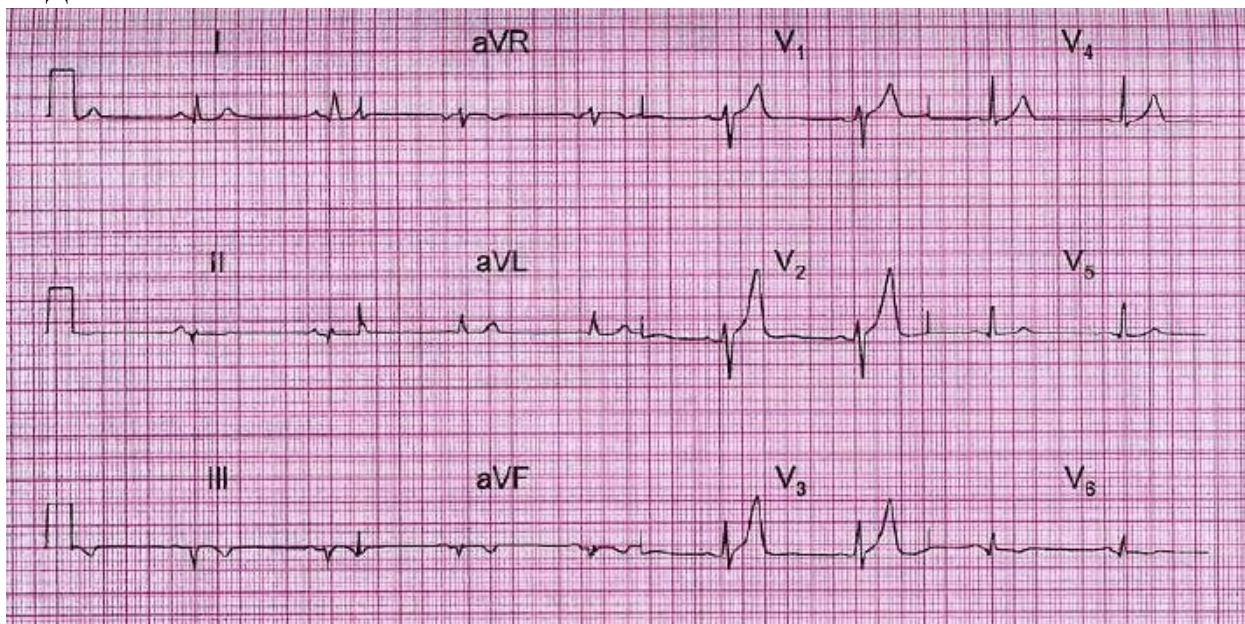
Дайте заключение.

ЗАДАЧА 7.



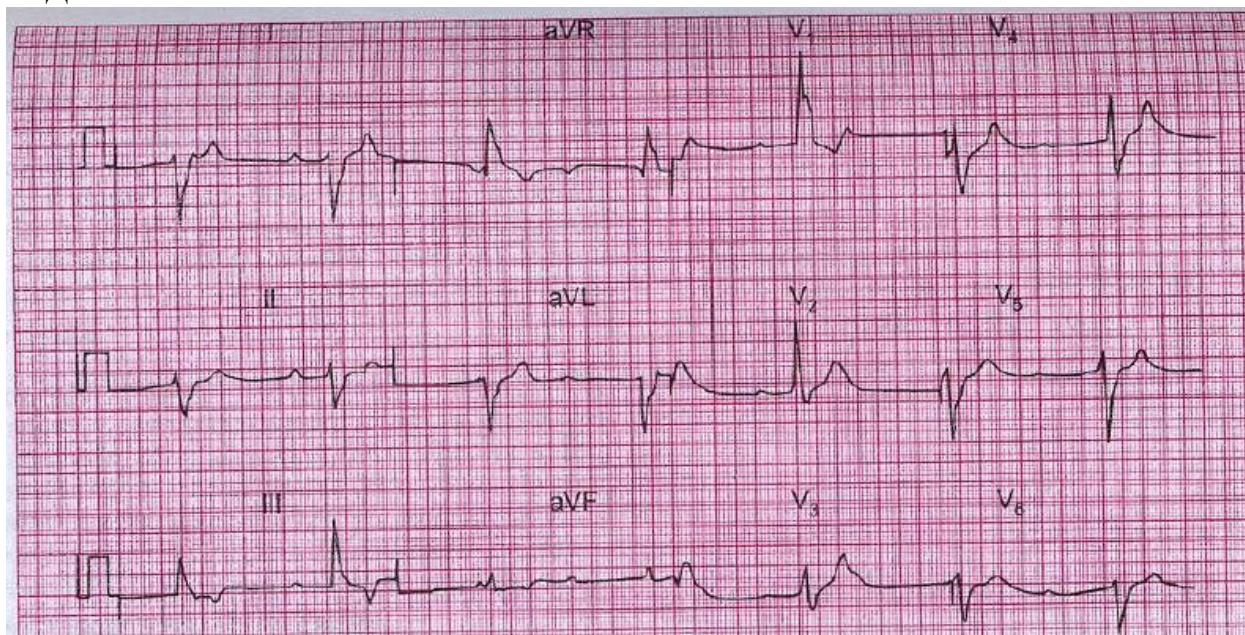
Дайте заключение.

ЗАДАЧА 8.



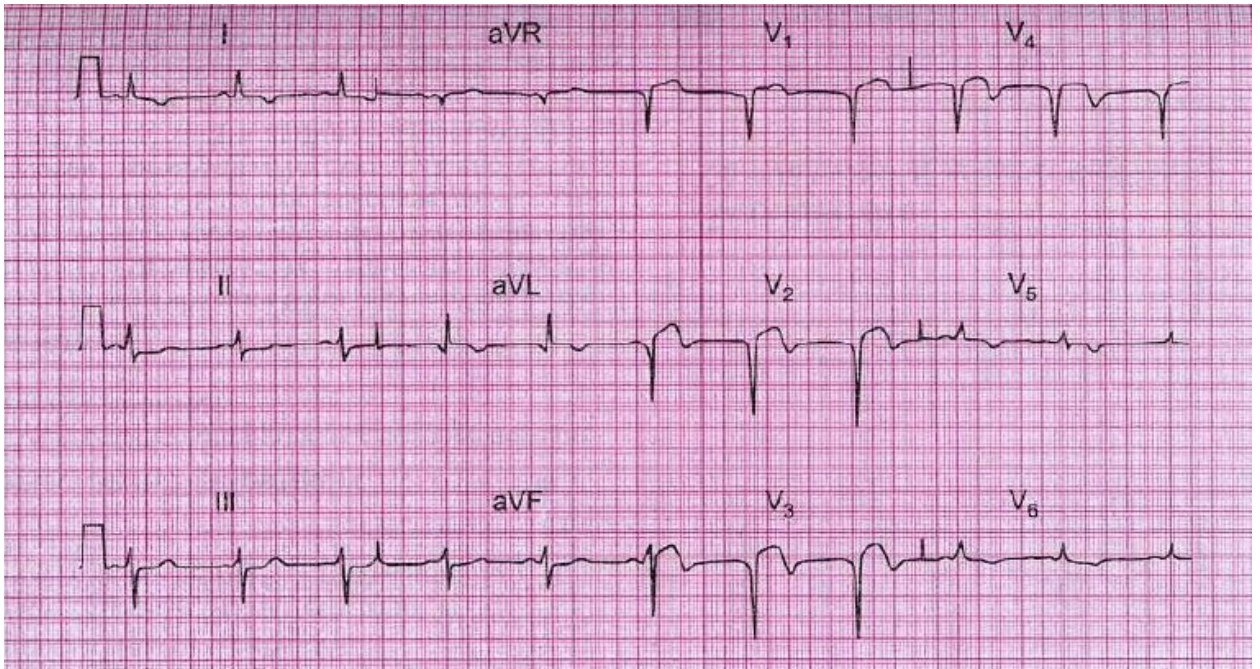
Дайте заключение.

ЗАДАЧА 9.



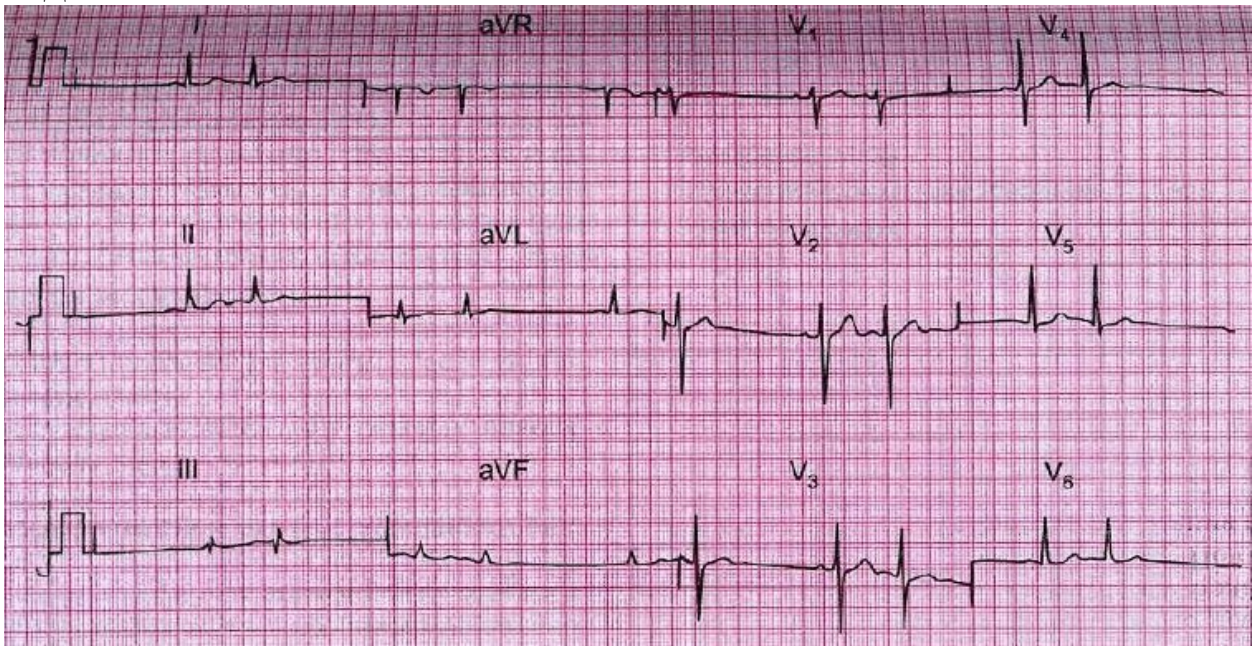
Дайте заключение.

ЗАДАЧА 10.



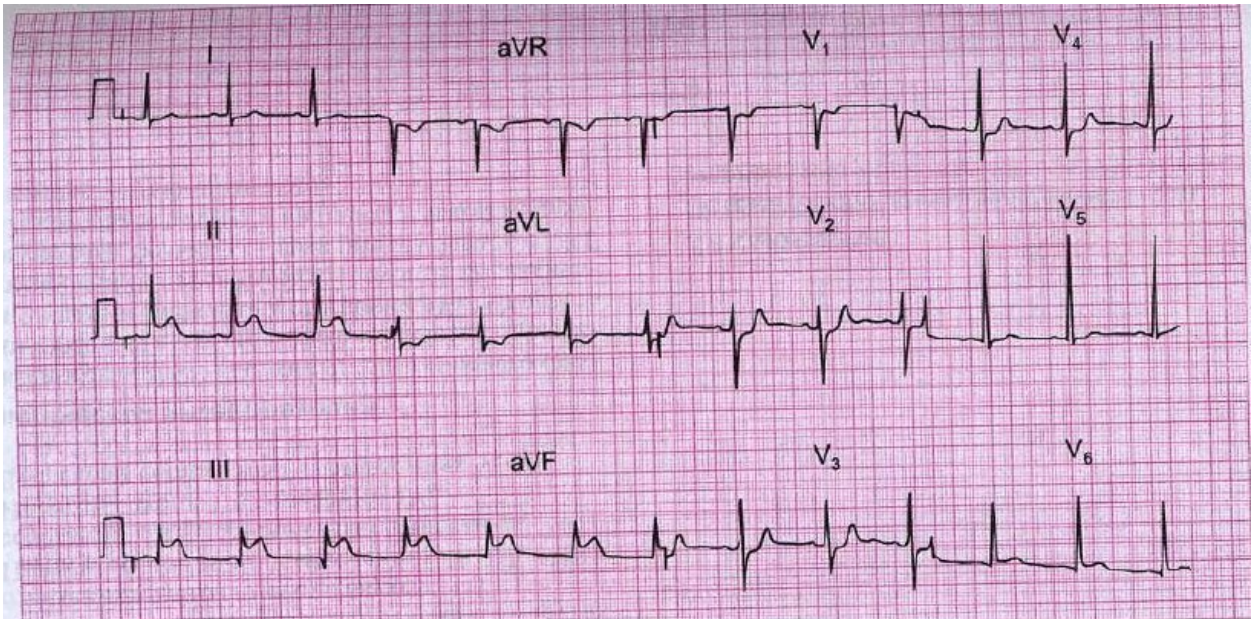
Дайте заключение.

ЗАДАЧА 11.



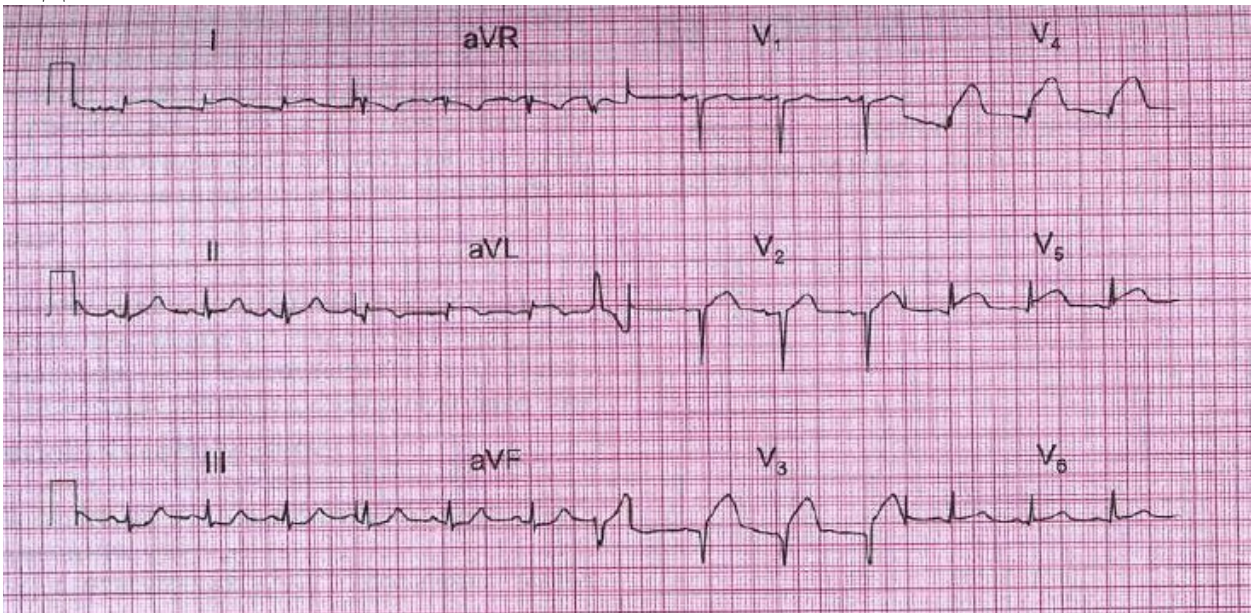
Дайте заключение.

ЗАДАЧА 12.



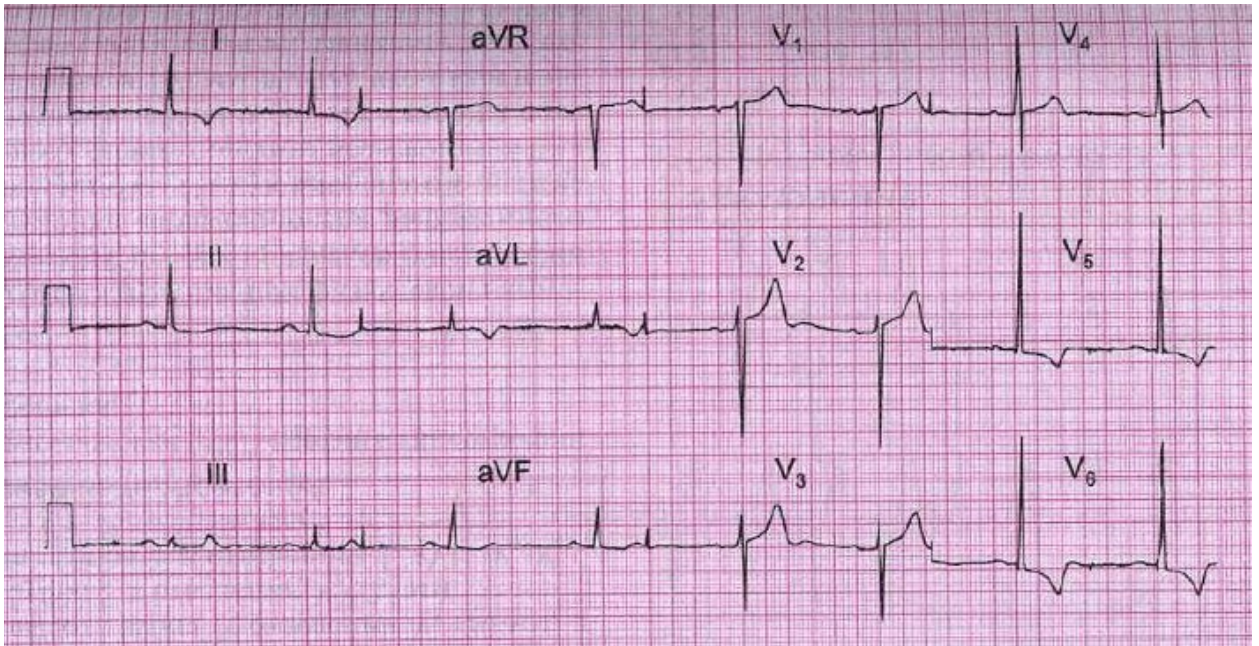
Дайте заключение.

ЗАДАЧА 13.



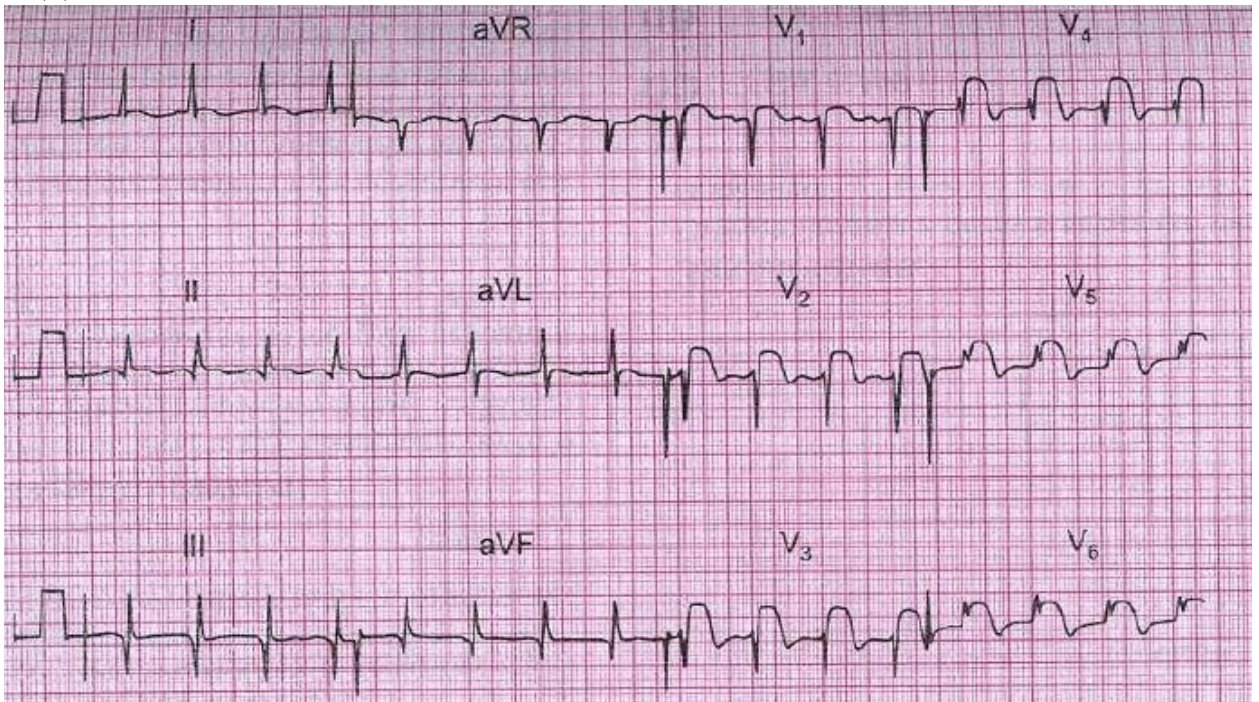
Дайте заключение.

ЗАДАЧА 14.



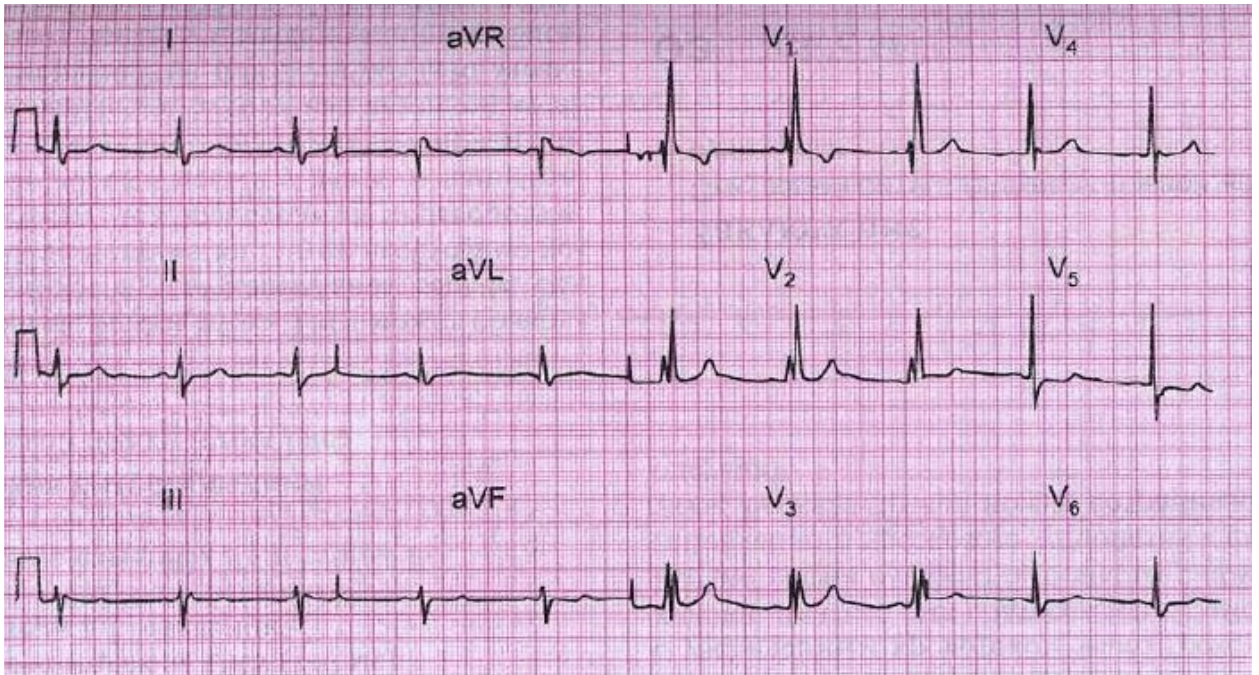
Дайте заключение.

ЗАДАЧА 15.



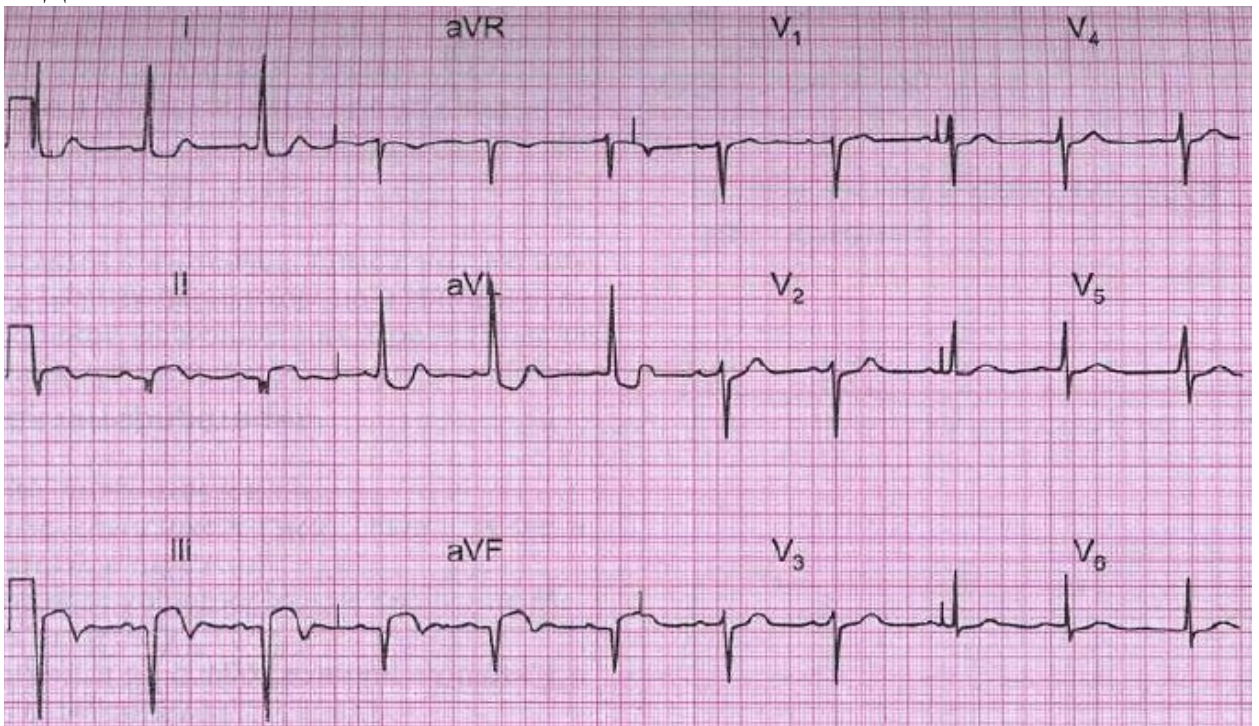
Дайте заключение.

ЗАДАЧА 16.



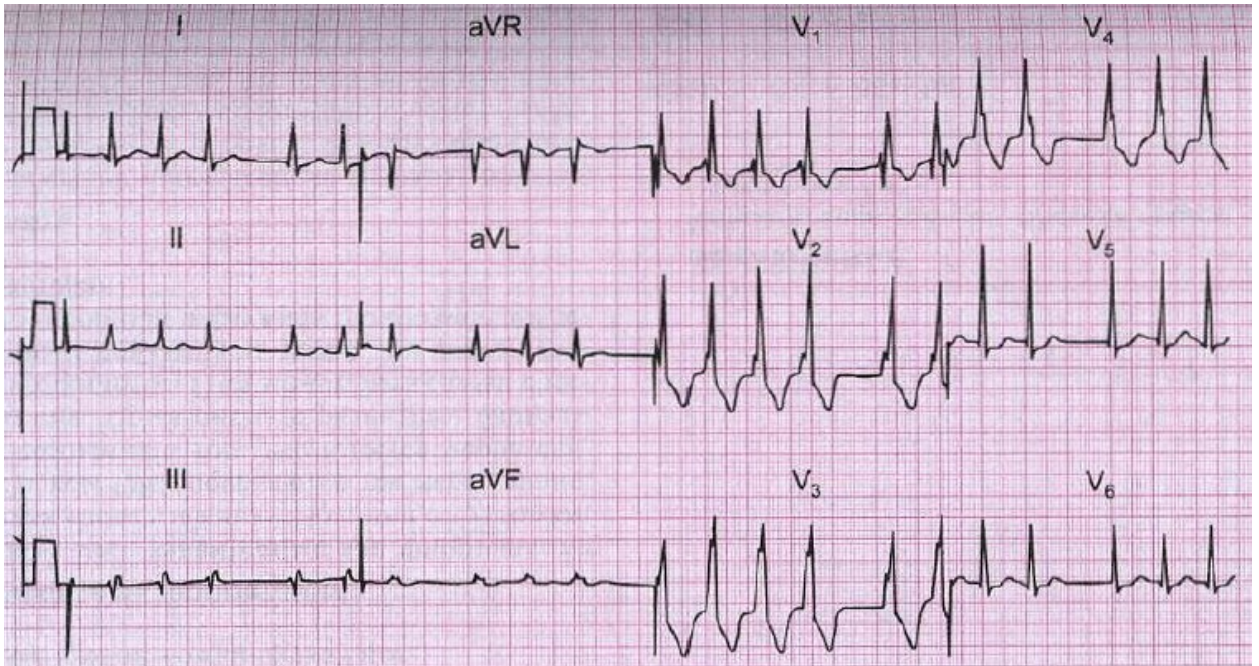
Дайте заключение.

ЗАДАЧА 17.



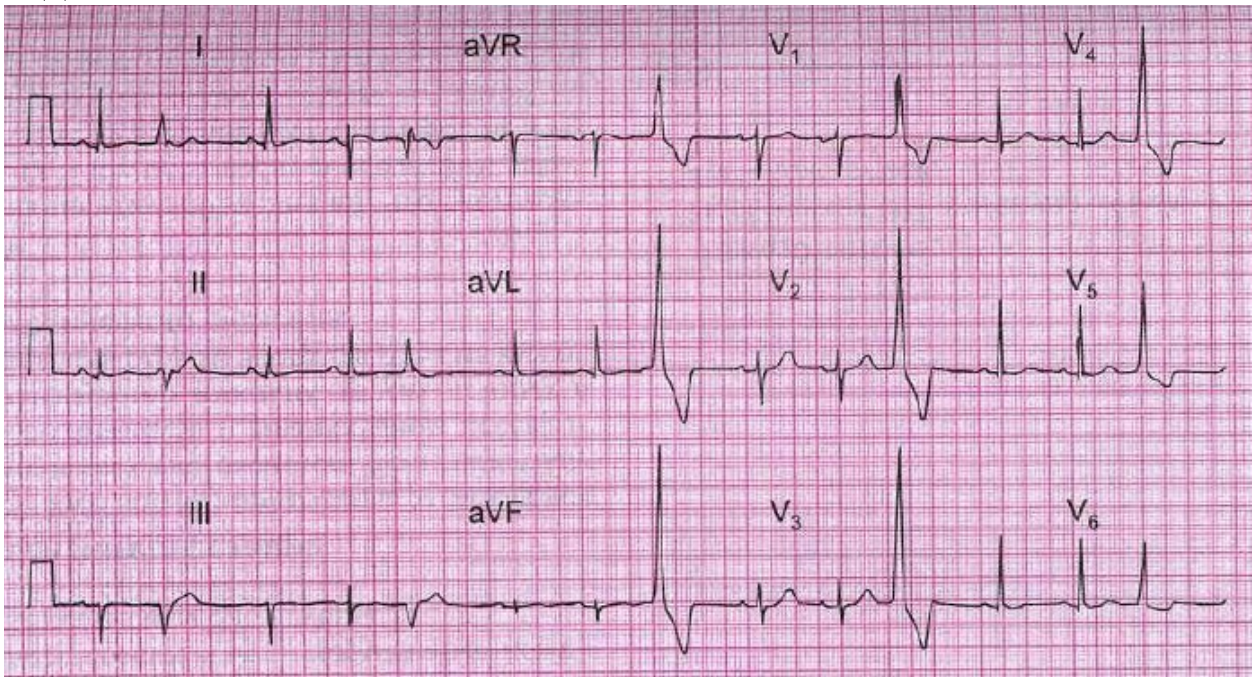
Дайте заключение.

ЗАДАЧА 18.



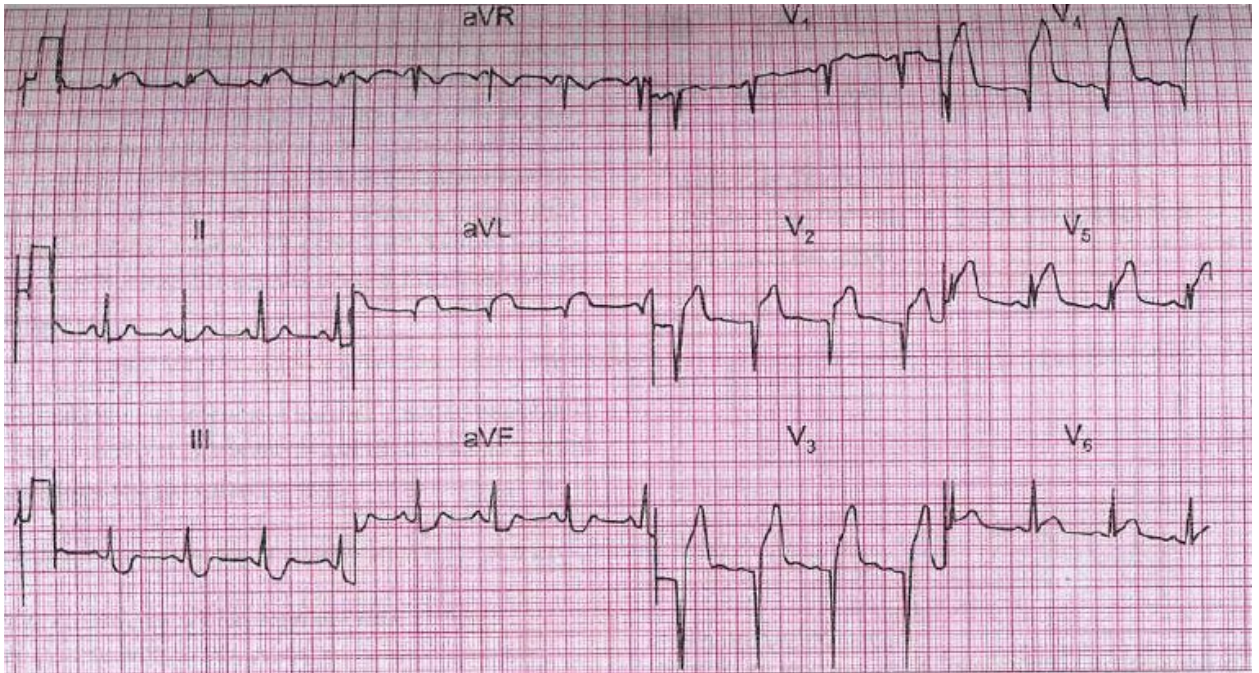
Дайте заключение.

ЗАДАЧА 19.



Дайте заключение.

ЗАДАЧА 20.



Дайте заключение.

ЗАДАНИЕ № 1.

Определите, на каком из рисунков ниже изображен МР-томограф. Обоснуйте свой ответ. Назовите составные части данного аппарата.

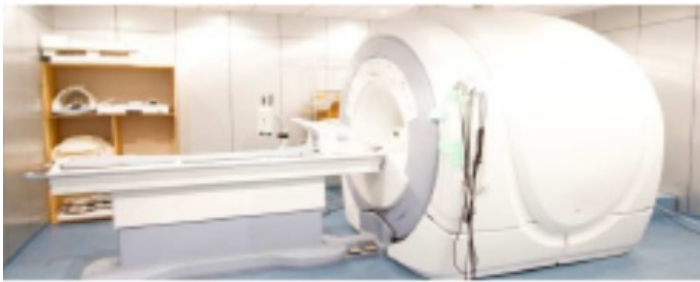

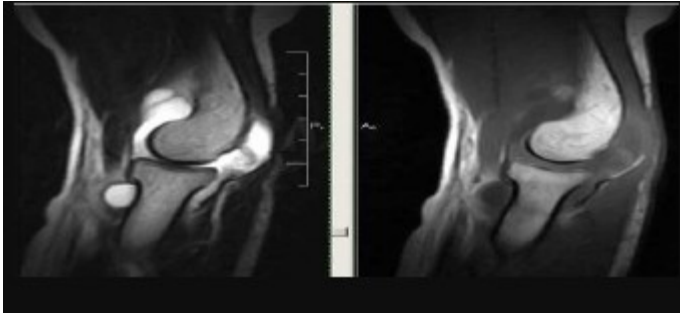
Рисунок 1

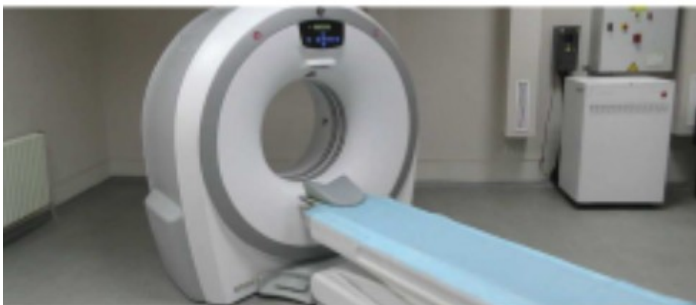

Рисунок 2

ЗАДАНИЕ № 2.

Определите метод исследования, представленный на изображении. Обоснуйте свой ответ. Какое излучение используется в данной методике?



ЗАДАНИЕ № 3.

Определите, какое из изображений является результатом МР-исследования. Обоснуйте свой ответ. Укажите плоскость, в которой выполнено исследование.

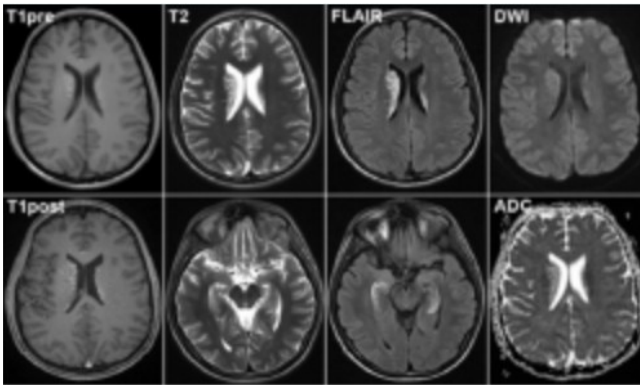


Рисунок 3

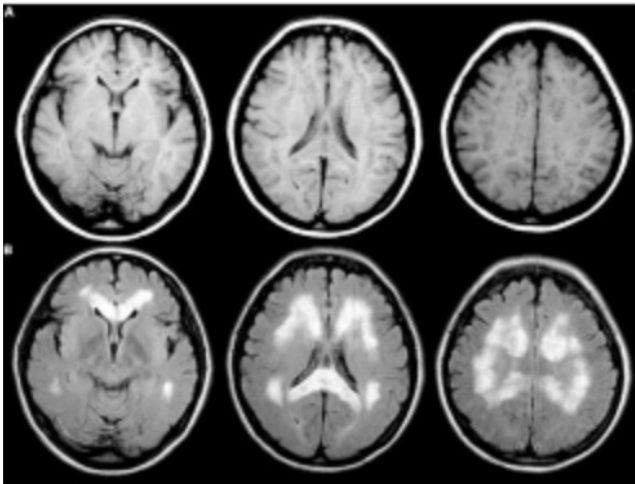
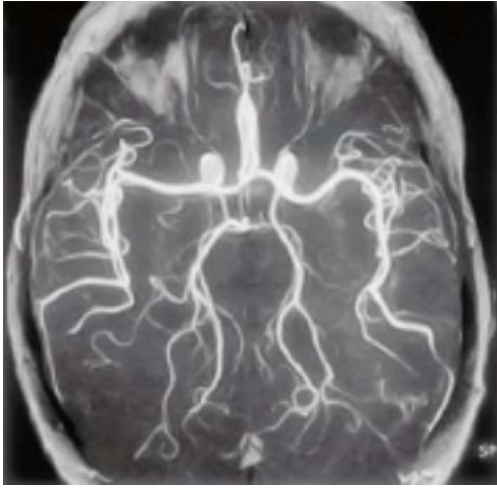


Рисунок 4

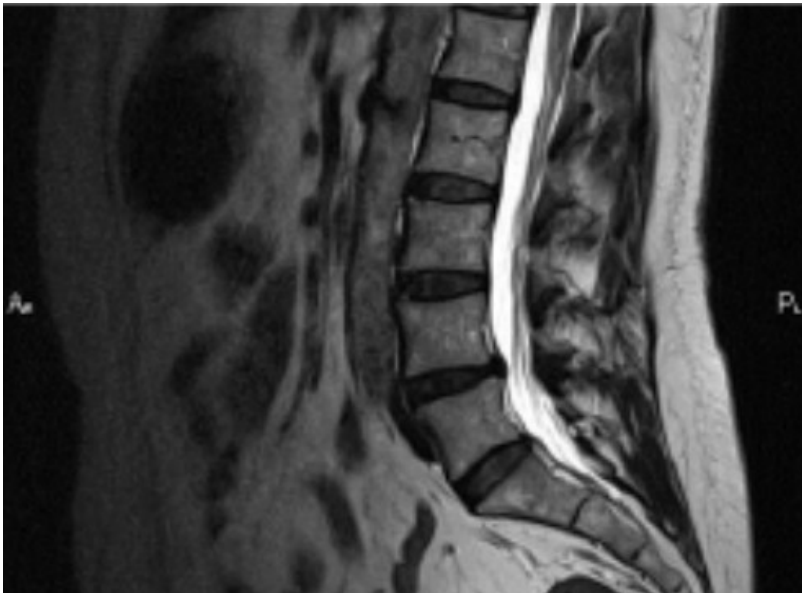
ЗАДАНИЕ № 4.

Определите метод исследования, представленный на изображении. Обоснуйте свой ответ. К какой группе методик относится данное исследование?



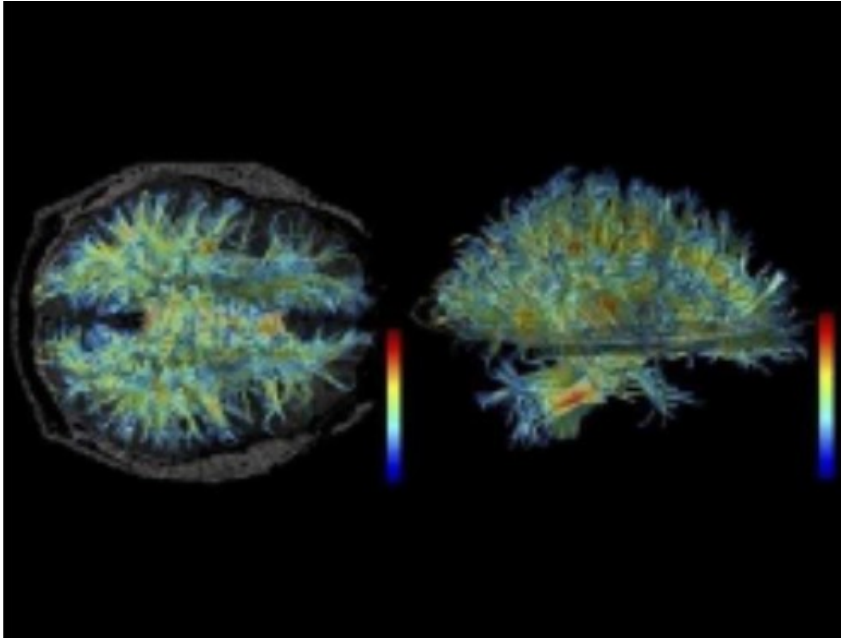
ЗАДАНИЕ № 5.

Определите метод исследования, представленный на изображении. Обоснуйте свой ответ.
Назовите анатомическую область



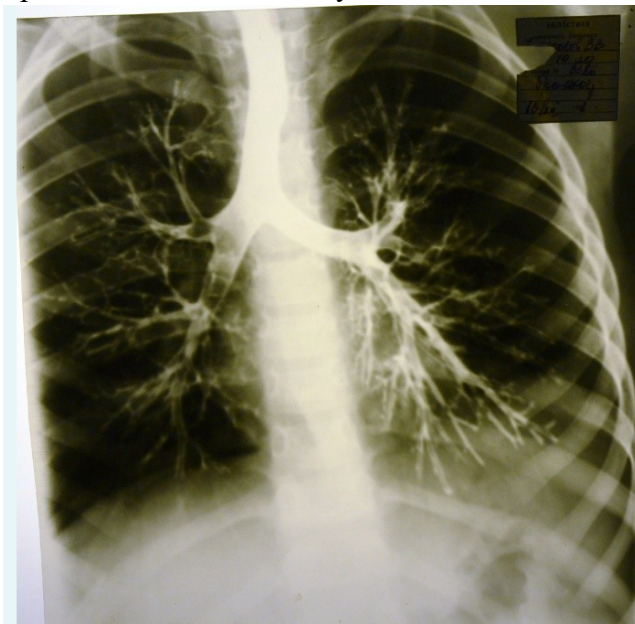ЗАДАНИЕ № 6.

Определите метод исследования, представленный на изображении. Обоснуйте свой ответ.
Какое излучение используется в данной методике?



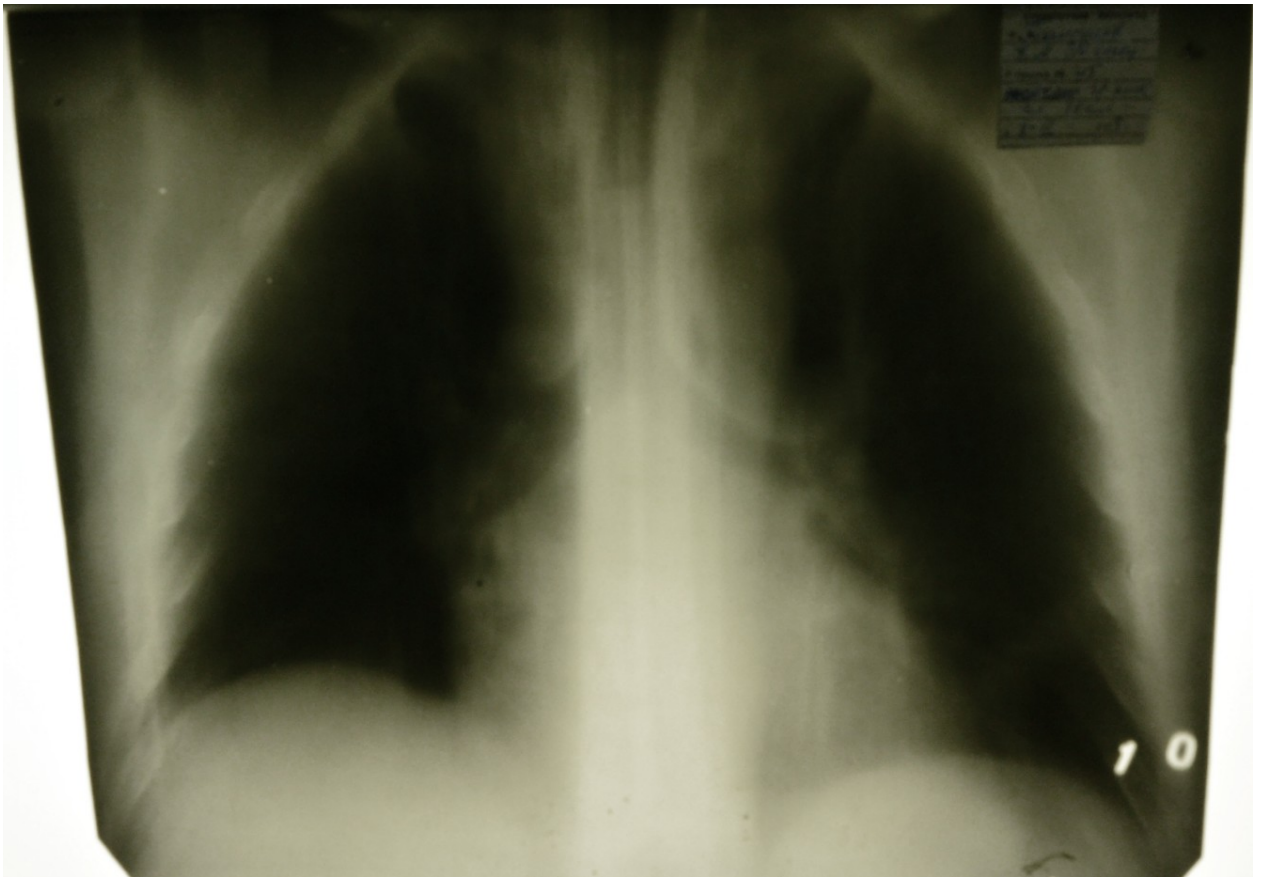
ЗАДАНИЕ № 7.

Определите метод исследования, представленный на изображении. Назовите показания и противопоказания к нему.



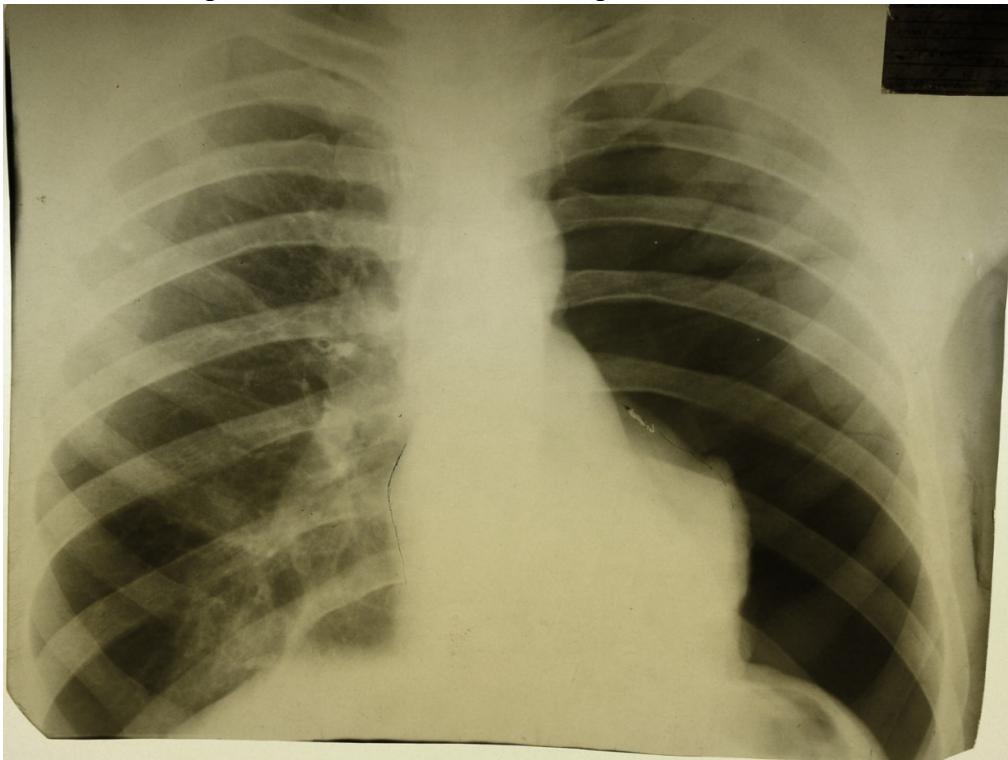
ЗАДАНИЕ № 8.

Определите метод исследования, представленный на изображении. Назовите показания к нему. Какая методика является альтернативой?



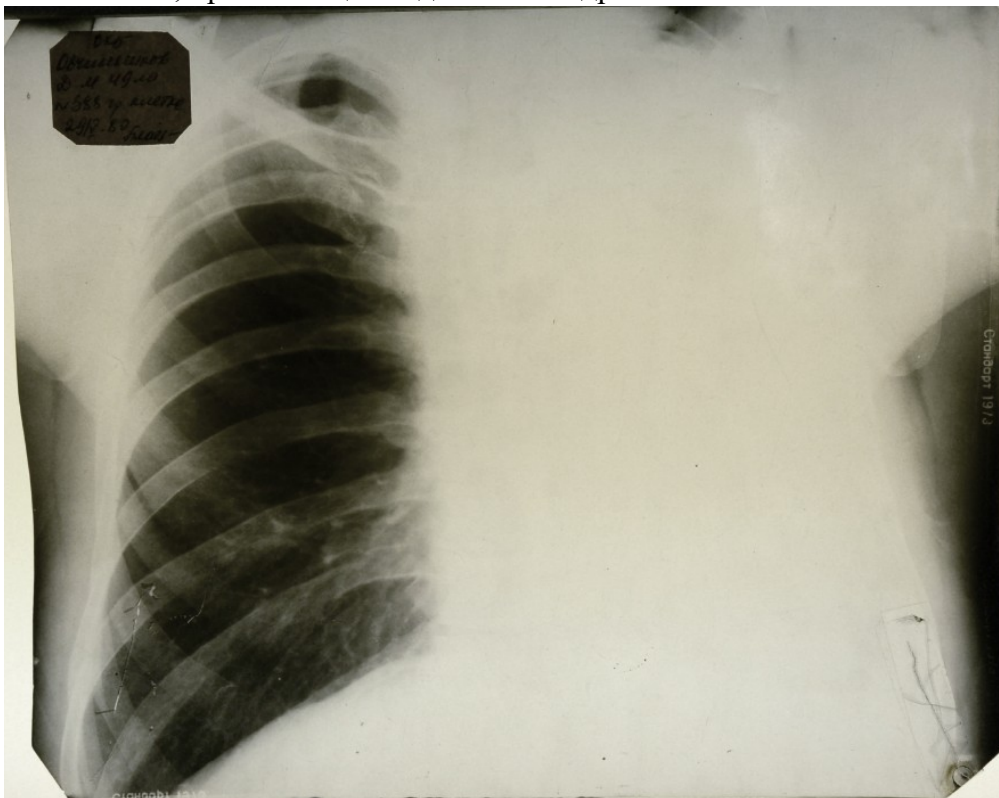
ЗАДАНИЕ № 9.

Назовите анатомическую область, представленную на данном исследовании. Определите синдром, отмечающийся на снимке, и укажите дифференциально-диагностический ряд заболеваний, проявляющихся данным синдромом.



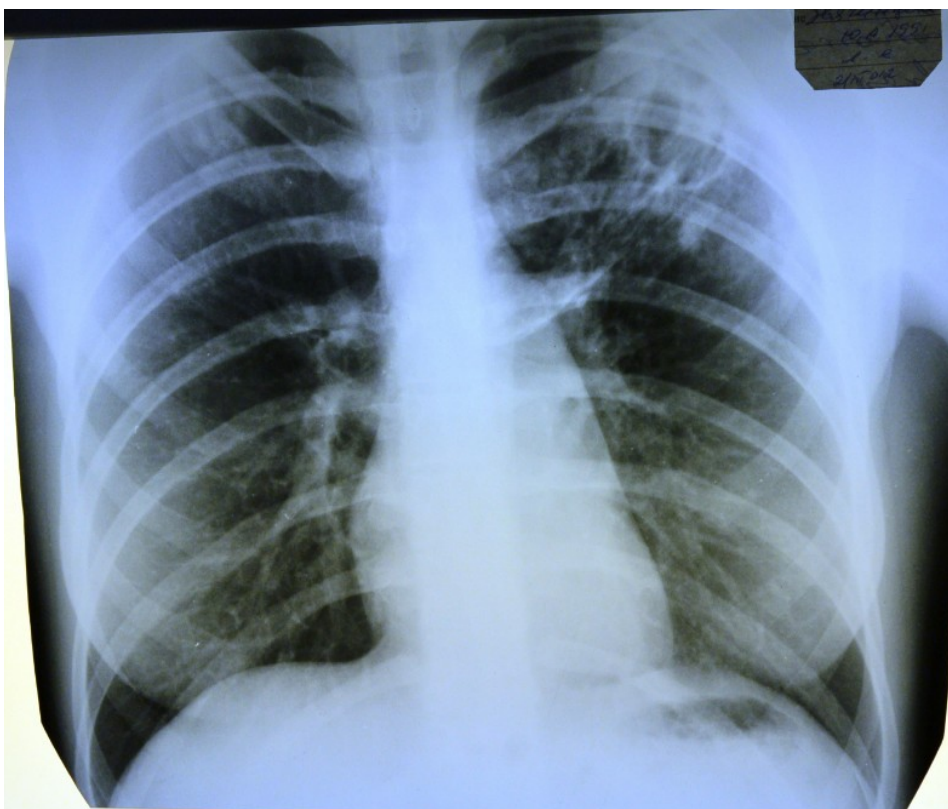
ЗАДАНИЕ № 10.

Назовите анатомическую область, представленную на данном исследовании. Определите синдром, отмечающийся на снимке, и укажите дифференциально-диагностический ряд заболеваний, проявляющихся данным синдромом.



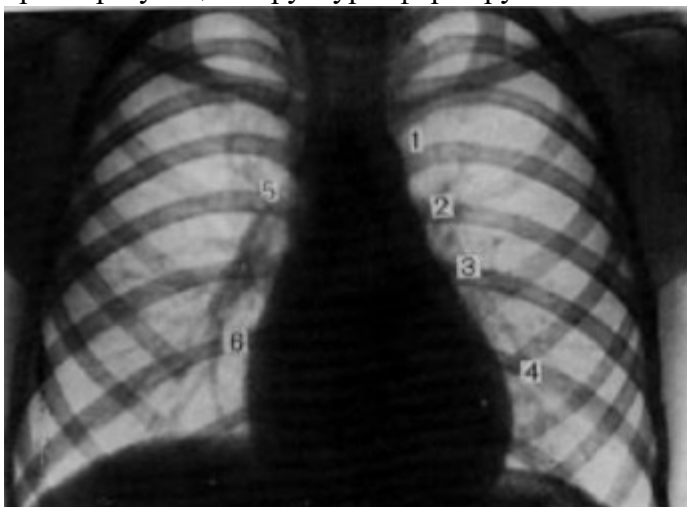
ЗАДАНИЕ № 11.

Назовите анатомическую область, представленную на данном исследовании. Определите синдром, отмечающийся на снимке, и укажите дифференциально-диагностический ряд заболеваний, проявляющихся данным синдромом.



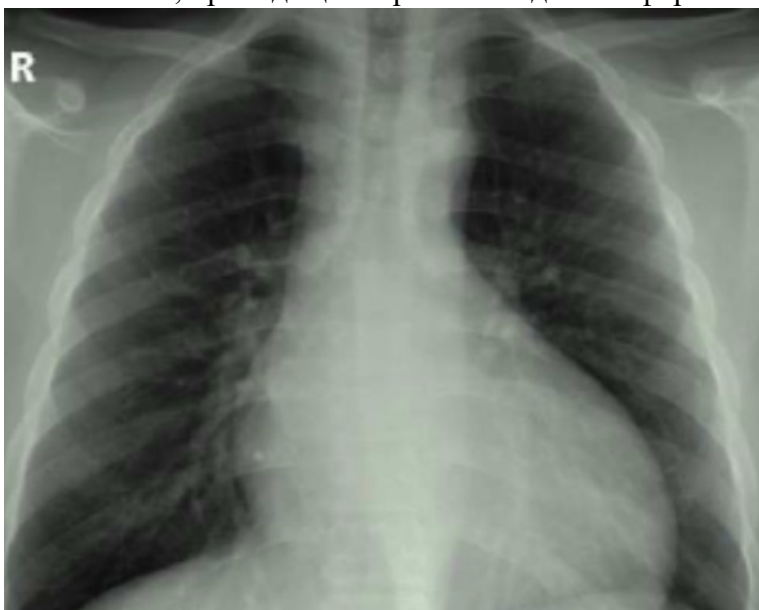ЗАДАНИЕ № 12.

Назовите органы, участвующие в формировании срединной тени. Укажите, какие краеобразующие структуры формируют левый и правый ее контуры.



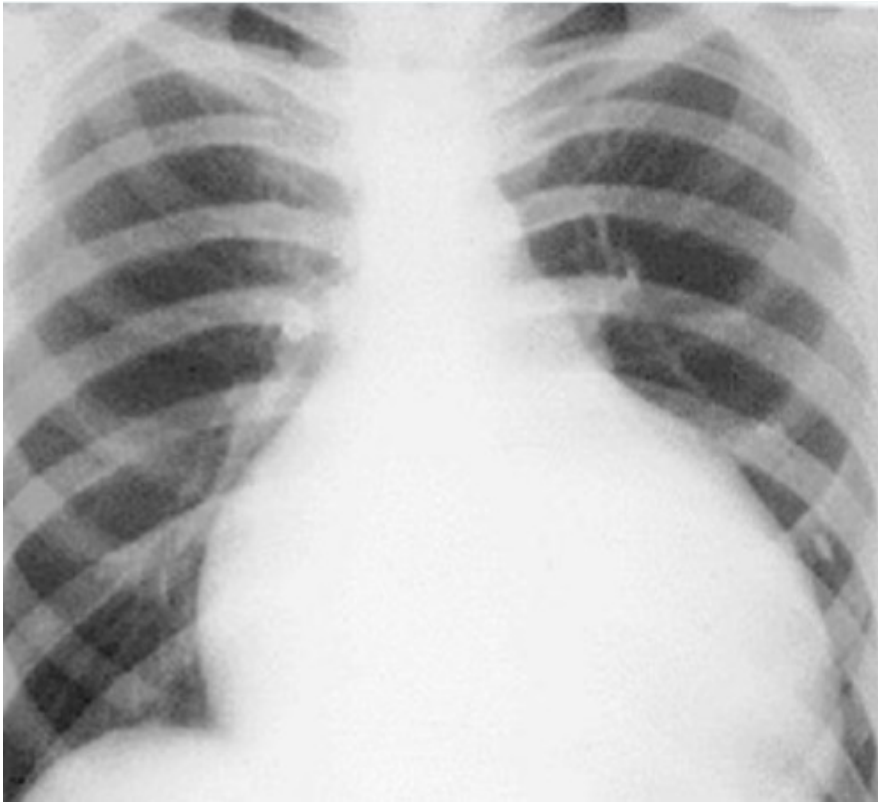
ЗАДАНИЕ № 13.

Назовите метод исследования, представленный на изображении, и укажите, в какой проекции было выполнено исследование. Определите форму сердца и назовите ряд заболеваний, приводящий к развитию данной формы.



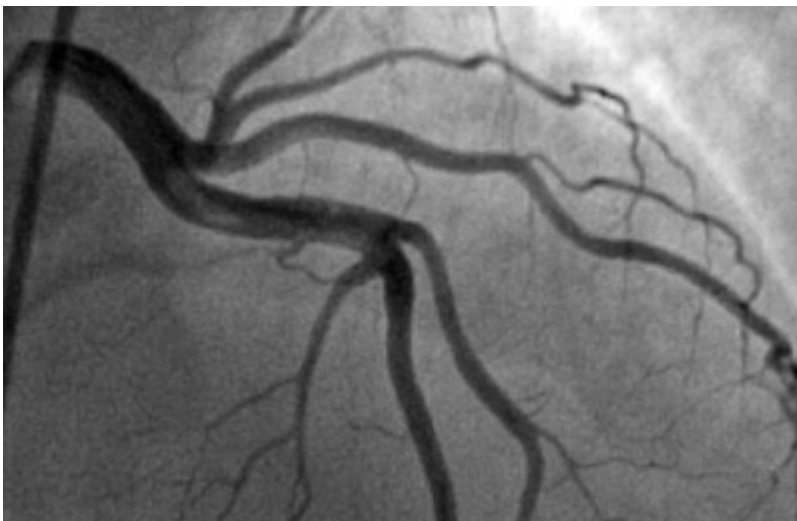ЗАДАНИЕ № 14.

Назовите метод исследования, представленный на изображении, и укажите, в какой проекции было выполнено исследование. Определите форму сердца и назовите ряд заболеваний, приводящий к развитию данной формы.



ЗАДАНИЕ № 15.

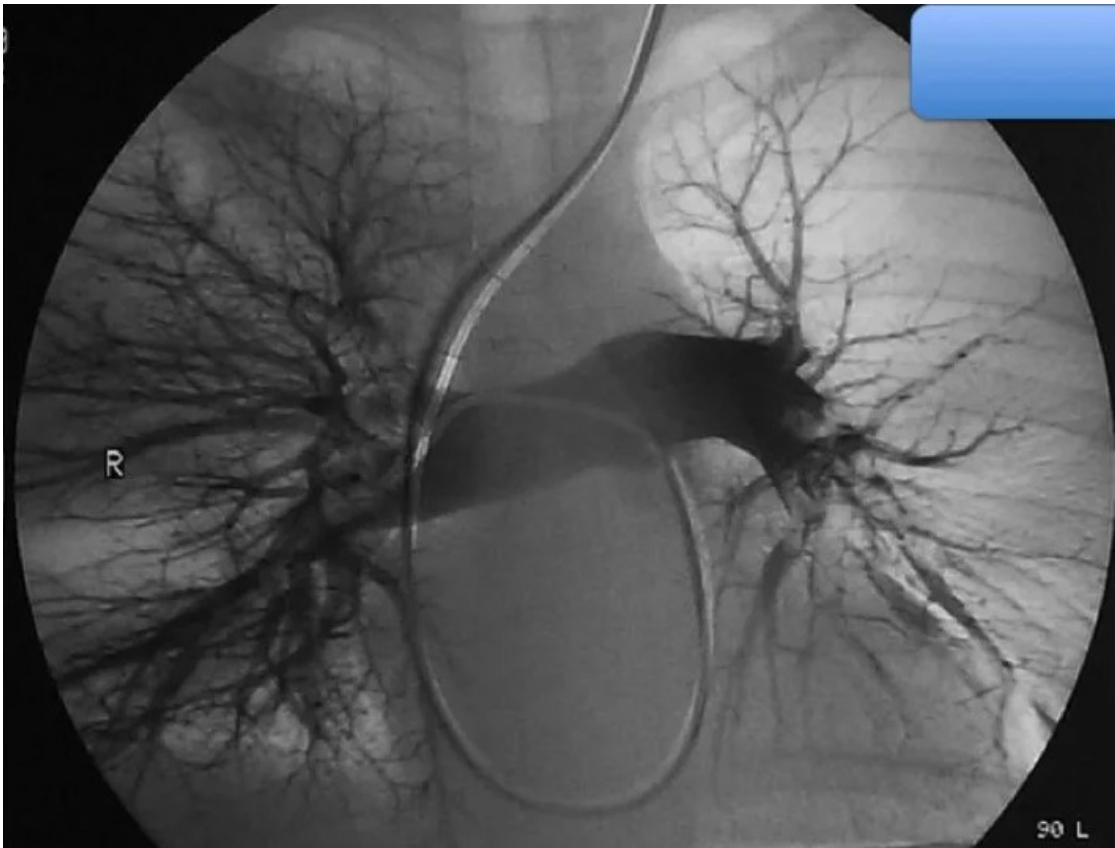Определите метод исследования, представленный на изображении. Назовите показания и противопоказания к нему.



ЗАДАНИЕ № 16.

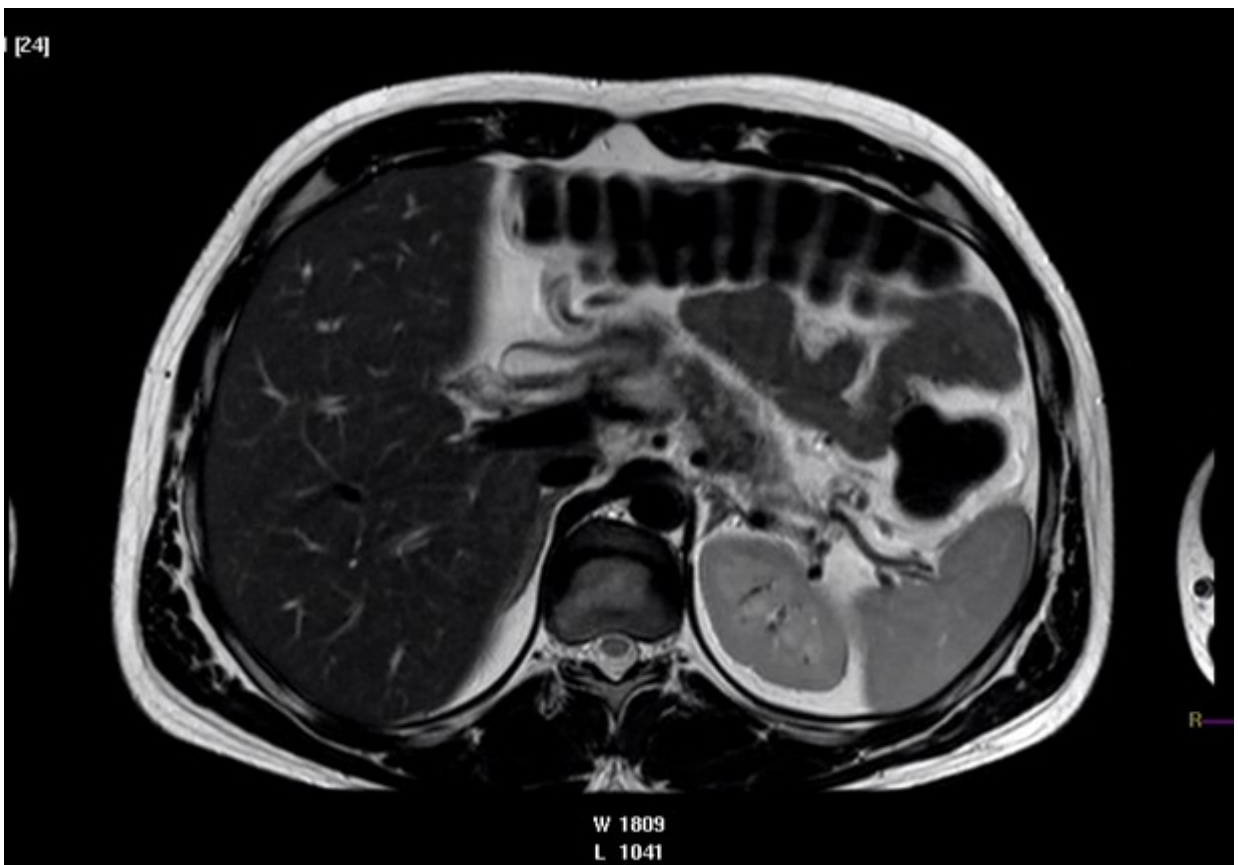Пациент 42 года. Предъявляет жалобы: внезапно возникшая одышка, удушье, нехватка воздуха, общая слабость головокружение сдавливающая боль, стеснение в груди.

1. Какой метод исследования проведен для данного пациента для уточнения диагноза?
2. О каком патологическом процессе идет речь?



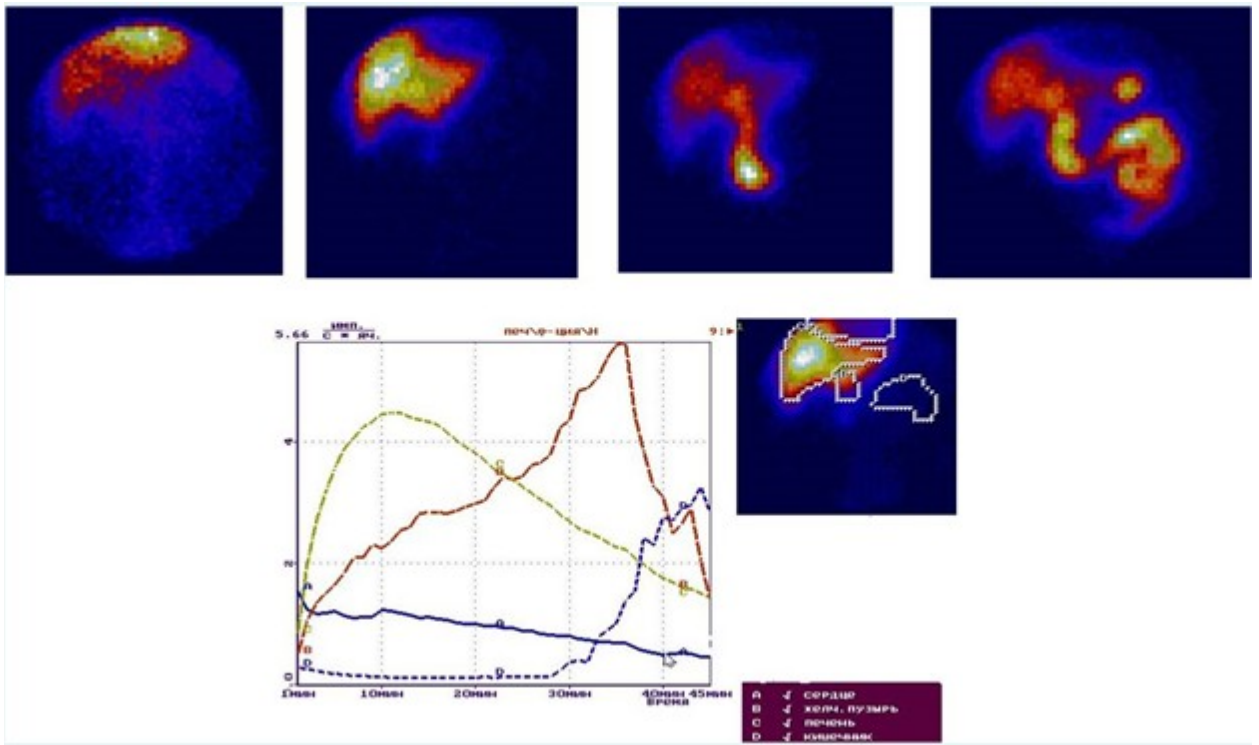
ЗАДАНИЕ № 17.

Определите метод исследования, представленный на изображении. Обоснуйте свой ответ. Назовите анатомическую область и плоскость, в которой было выполнено исследование.



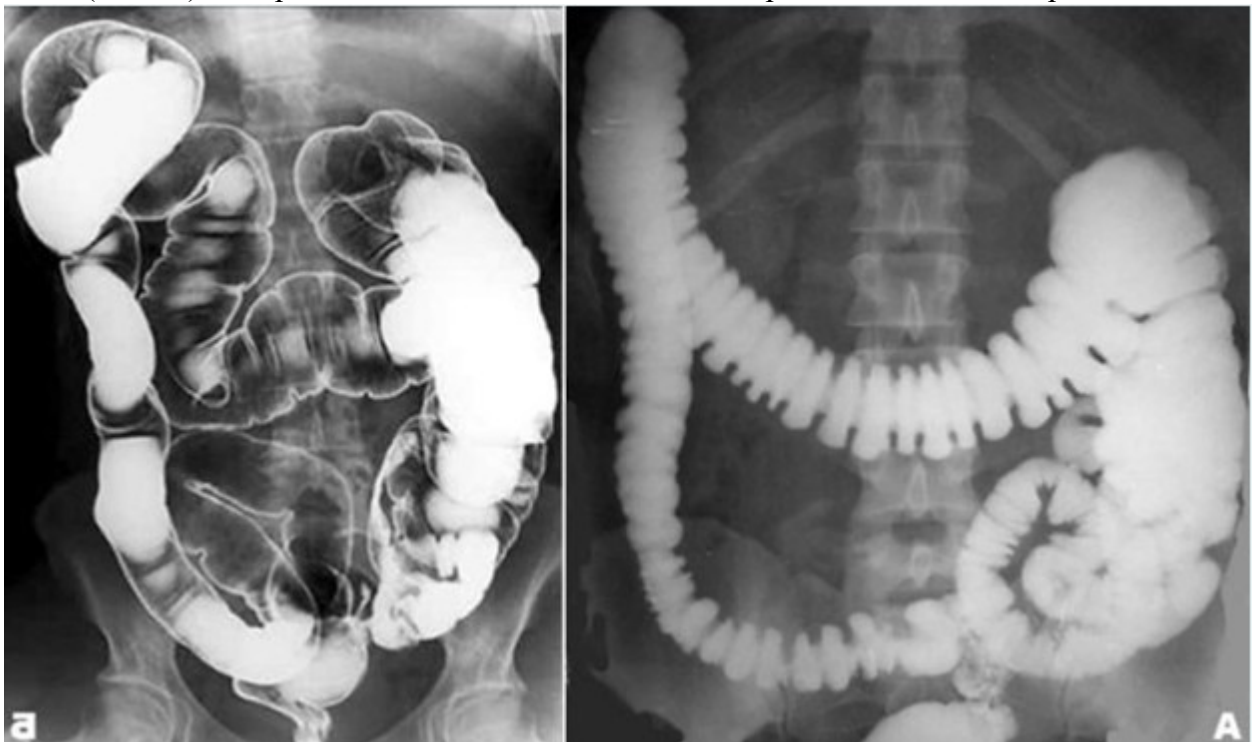
ЗАДАНИЕ № 18.

Определите метод исследования, представленный на изображении. Обоснуйте свой ответ. Назовите исследуемый орган.



ЗАДАНИЕ № 19.

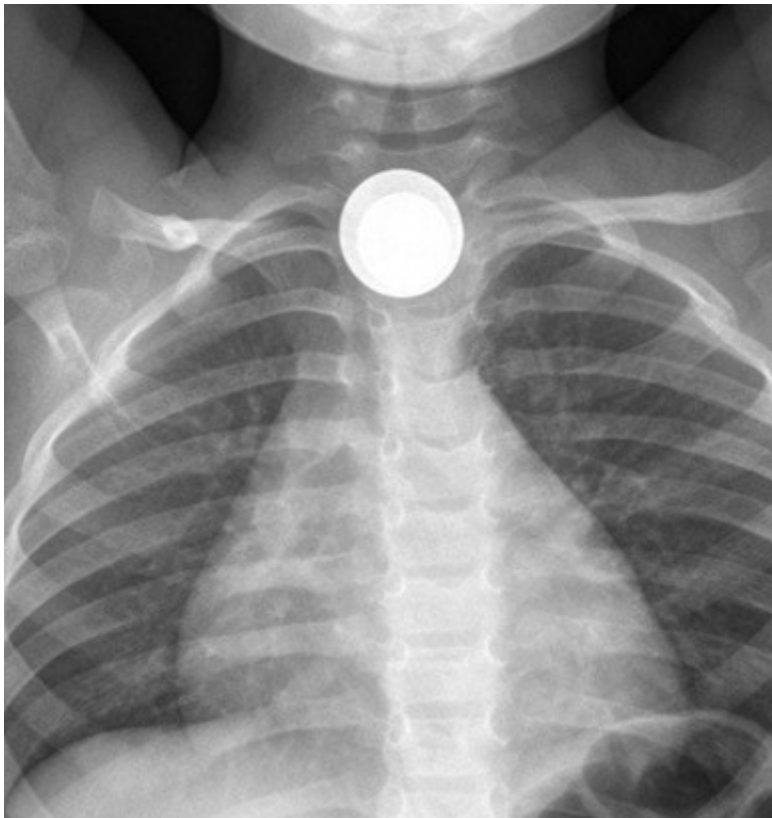Определите метод исследования, представленный на изображении. Укажите этапы(стадии) его проведения, назовите, какие из них представлены на изображении.



ЗАДАНИЕ № 20.

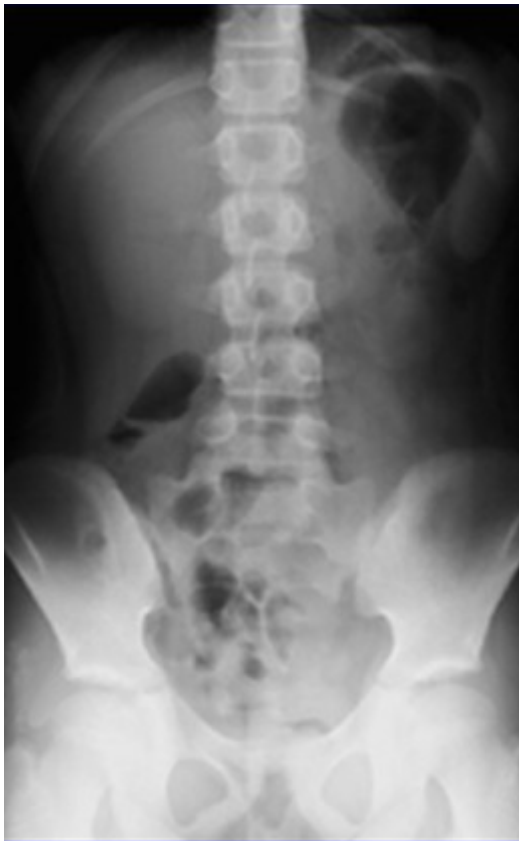Назовите метод исследования. Какую плотность имеет инородное тело, определяющееся на данном снимке? Обоснуйте свой ответ. Сделайте выводы о возможном

местонахождении инородного тела и предположите, с помощью чего можно уточнить локализацию.



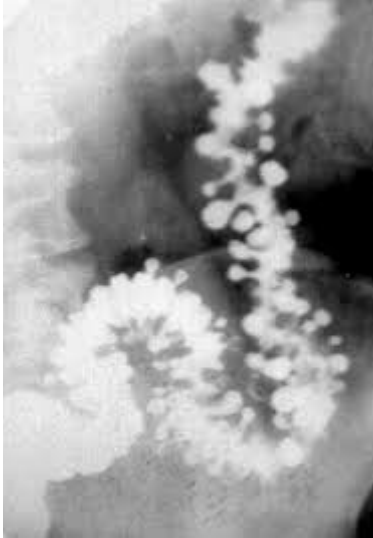ЗАДАНИЕ № 21.

Определите метод исследования, представленный на изображении. Назовите анатомическую область и плоскость, в которой было выполнено исследование. С какой целью может выполняться данное исследование?



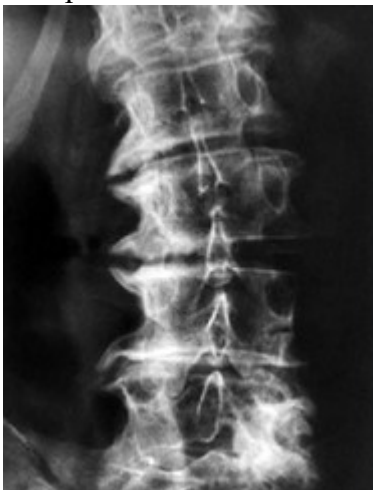ЗАДАНИЕ № 22.

Назовите метод исследования и исследуемый орган. Признаки какой патологии определяются на данном изображении?



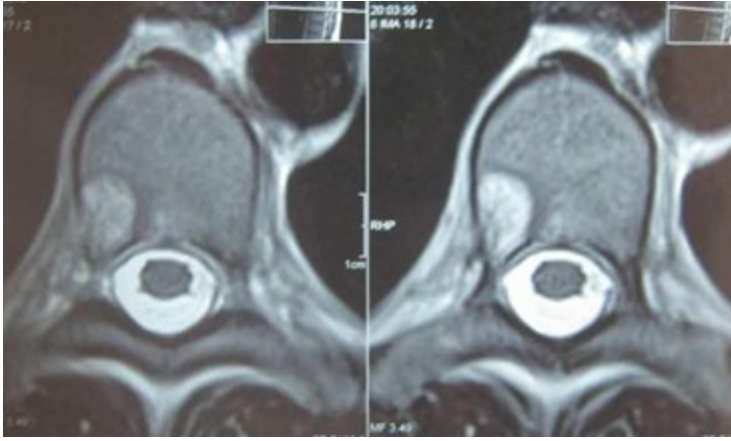
ЗАДАНИЕ № 23.

Определите метод исследования, представленный на изображении. Назовите анатомическую область. Признаки патологии каких структур определяются на данном изображении? Как называется данная патология?



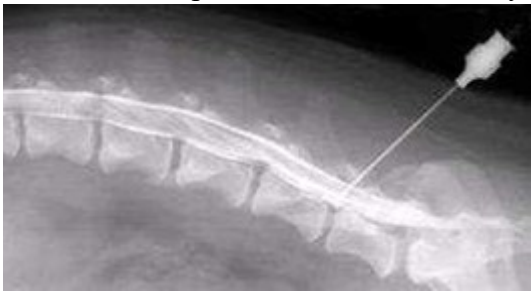ЗАДАНИЕ № 24.

В результате проведения компьютерной томографии с контрастированием у пациента Н. были выявлены данные изменения. Какой патологии они могут соответствовать? Обоснуйте свой ответ.



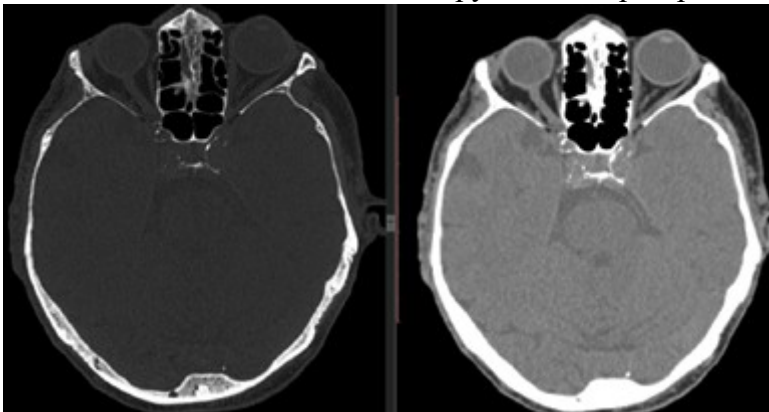
ЗАДАНИЕ № 25.

Определите метод исследования, представленный на изображении. Назовите анатомическую область и плоскость, в которой было выполнено исследование. Укажите показания и противопоказания к нему.



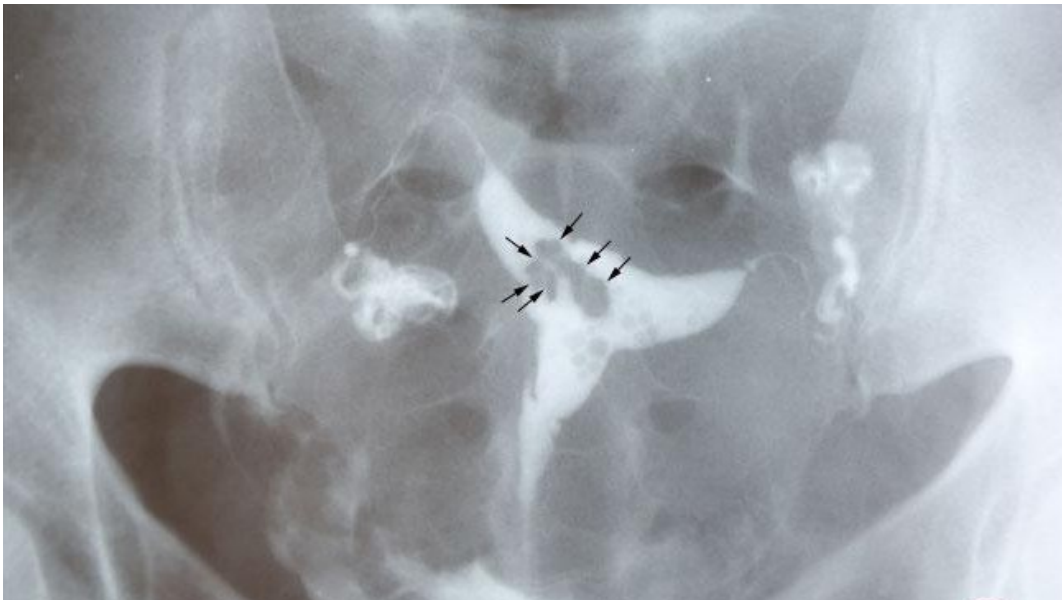
ЗАДАНИЕ № 26.

Больной С., 56 лет, страдает раком предстательной железы. Определите, какое исследование было проведено данному больному? Назовите анатомическую область, представленную на изображении. Какому патологическому процессу могут соответствовать изменения, обнаруженные при проведении исследования?



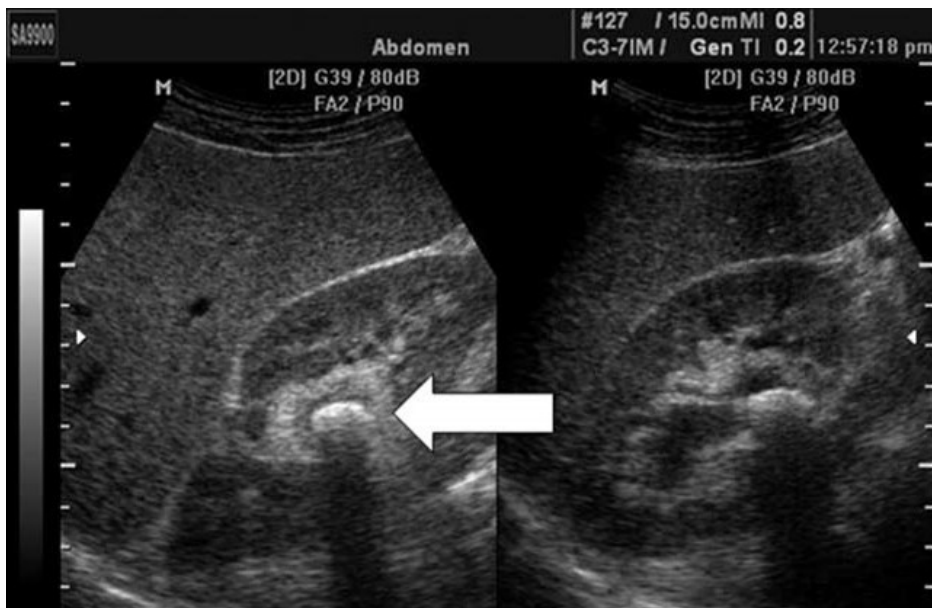
ЗАДАНИЕ № 27.

Назовите метод исследования и исследуемый орган. Назовите симптом, выявленный в результате исследования. Признакам какой патологии могут соответствовать изменения, которые определяются на данном изображении?



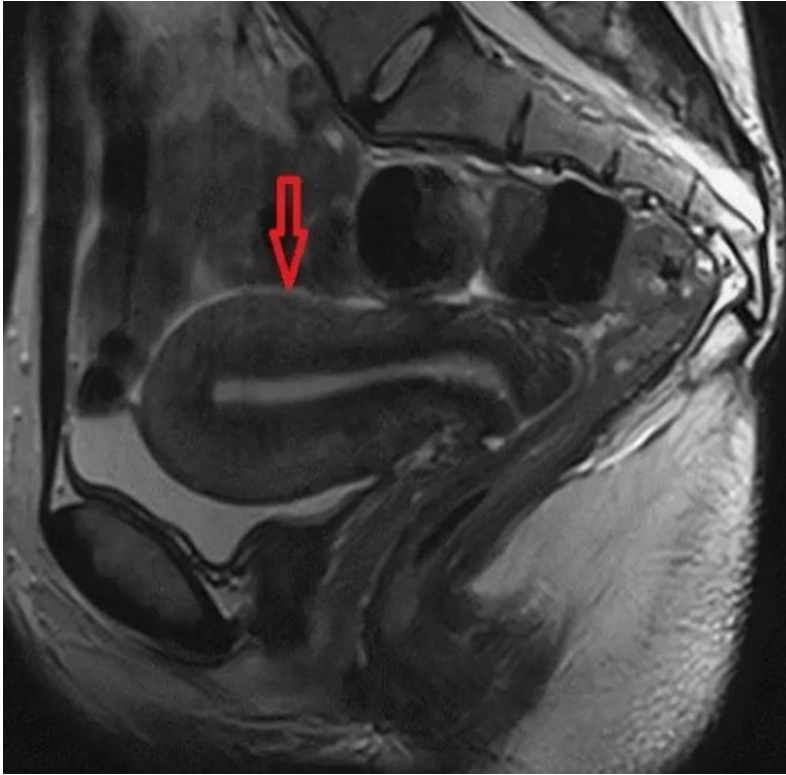ЗАДАНИЕ № 28.

Назовите метод исследования и исследуемый орган. Признакам какой патологии могут соответствовать изменения, которые определяются на данном изображении? Обоснуйте свой ответ.



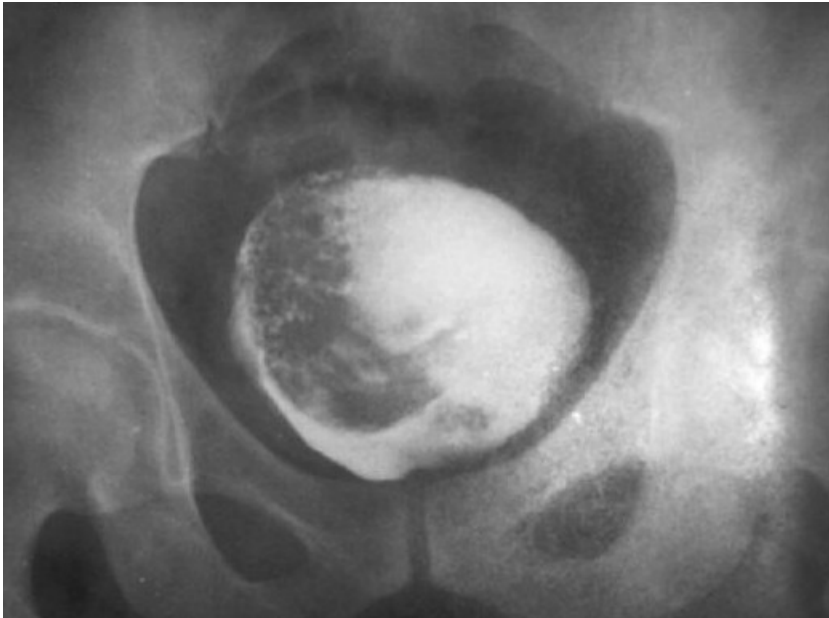ЗАДАНИЕ № 29.

Определите метод исследования, представленный на изображении. Назовите анатомическую область и плоскость, в которой было выполнено исследование. Определите орган, отмеченный стрелкой.



ЗАДАНИЕ № 30.

Назовите метод исследования и исследуемый орган. Назовите симптом, выявленный в результате исследования. Признакам какой патологии могут соответствовать изменения, которые определяются на данном изображении?



7.4. Критерии оценивания

Требования составлены согласно Инструктивного письма Министерства высшего и среднего образования от 26.10.81 №31, Положения о порядке проведения текущего контроля, промежуточной аттестации и отчисления обучающихся в Воронежском государственном университете имени Н.Н. Бурденко (приказ ректора от 31.08.15 №610) и Положения о рейтинговой системе оценки знаний обучающихся в Воронежском государственном университете имени Н.Н. Бурденко (приказ ректора от 29.10.15 №825).

Рейтинговая система оценки знаний, умений и навыков студентов представляет собой интегральную оценку результатов всех видов деятельности студента за период практики. В данной системе оценки зачетный итоговый балл формируется статистически путём учёта всех условных единиц, полученных за каждый выполненный вид учебной деятельности и накопленных студентом в течение всего срока прохождения производственной практики и последующей их аттестации.

Вся практическая подготовка студента в период производственной практики разделена на четыре этапа. Каждый этап оценён определённым количеством единиц в зависимости от значимости раздела и времени, отводимого на его изучение. Оценка осуществляется по 10 балльной системе.

Критерии оценки	Вариация значимости разделов практики
Соблюдение индивидуального плана прохождения практики студентом на основании проверки преподавателем кафедры	0,3
Оформление рабочей тетради	0,3
Аттестация (ответ на вопросы экзаменатора по представленному результату метода инструментальной диагностики+ ответ на вопросы билета)	0,4
Итого:	1

«Отлично» 90-100 баллов ставится, если: студент-практикант в полном объеме выполнил программу практики, своевременно представил отчет о ее прохождении, показал систематизированные, глубокие и полные знания по всем ее разделам:

- своевременно представил рабочую тетрадь по прохождению практики, соответствующи предъявляемым требованиям: рабочая тетрадь оформлена без ошибок;
- Студент не опаздывал и не пропускал практику и не имел замечаний со стороны руководителя практики от кафедры;
- дан полный, развернутый ответ на все вопросы билета.

«Хорошо» 70-89,9 баллов ставится, если: студент-практикант выполнил программу практики в полном объеме, своевременно представил отчет о ее прохождении, но при этом допустил небольшие неточности в определении понятий:

- ▣ допустил неаккуратность и незначительные ошибки при оформлении рабочей тетради в соответствии предъявляемым требованиям;
- студент не проявил активности в приобретении практических навыков и выполнении заданий, не опаздывал и не пропускал практику и не имел серьезных замечаний со стороны руководителя практики от кафедры;
- дан полный, развернутый ответ на поставленные вопросы, показано умение выделить существенные и несущественные признаки. Могут быть допущены недочеты или незначительные ошибки, исправленные студентом с помощью преподавателя.

«Удовлетворительно» 60-69,9 баллов ставится, если: студент-практикант частично выполнил программу практики, своевременно представил отчет о прохождении практики, имеющий формальный характер:

- ▣ допустил ошибки при оформлении рабочей тетради в соответствии предъявляемым требованиям;
- студент не проявил активности в приобретении практических навыков и выполнении заданий, не соблюдал режим работы, опаздывал и пропускал практику и имел неоднократные замечания со стороны руководителя практики от кафедры;
- дан недостаточно полный и развернутый ответ. Логика и последовательность изложения нарушены. Допущены ошибки в раскрытии терминов, понятий. Речевое оформление требует поправок и коррекции.

«Неудовлетворительно» 59,9 балла и ниже ставится, если: студент-практикант не выполнил программу практики, показал отсутствие знаний и компетенций в рамках образовательного стандарта или отказался от ответа, не представил отчет о прохождении практики, не выполнил задания из рабочей тетради, имел неоднократные замечания от руководителей практики.

Несомненно, будут снижены оценки за нарушение сроков сдачи отчёта, за небрежность в ведении рабочей тетради, необоснованные пропуски, либо за отказы от выполнения каких-либо заданий.

8. ПЕРЕЧЕНЬ УЧЕБНОЙ ЛИТЕРАТУРЫ И РЕСУРСОВ СЕТИ «ИНТЕРНЕТ», НЕОБХОДИМЫХ ДЛЯ ПРОВЕДЕНИЯ ПРАКТИКИ

Литература:

1. Алгоритм ЭКГ диагностики патологии сердечно-сосудистой системы : учебное пособие / Т. Н. Жумабаева, Н. А. Абенова, А. Н. Сейпенова [и др.]. – Актобе : ЗКМУ, 2021. – 38 с. – URL: <https://www.books-up.ru/ru/book/algorithm-ekg-diagnostiki-patologii-serdechno-sosudistoj-sistemy-15904624/>. – Текст: электронный (дата обращения: 17.05.2023г.)

2. Белялов, Ф. И. Аритмии сердца : руководство / Ф. И. Белялов. – 8-е изд., перераб. и доп. – Москва : ГЭОТАР–Медиа, 2020. – 448 с. : ил. - DOI: 10.33029/9704-5641-5-2020-ARI-1-448. – ISBN 978-5-9704-5641-5. – URL: <https://www.rosmedlib.ru/book/ISBN9785970456415.html>. – Текст: электронный (дата обращения: 17.05.2023г.)

3. Ивашкин, В. Т. Справочник по инструментальным исследованиям и вмешательствам в гастроэнтерологии / В. Т. Ивашкин, И. В. Маев, А. С. Трухманов. – Москва : ГЭОТАР–Медиа, 2015. – 560 с. – ISBN 978-5-9704-3092-7. – URL: <http://www.studentlibrary.ru/book/ISBN9785970430927.html>. – Текст: электронный (дата обращения: 17.05.2023г.)

4. Илясова, Е. Б. Лучевая диагностика : учебное пособие / Е. Б. Илясова, М. Л. Чехонацкая, В. Н. Приезжева. – 2-е изд., перераб. и доп. – Москва : ГЭОТАР–Медиа, 2021. – 432 с. – ISBN 978-5-9704-5877-8. – URL: <https://www.rosmedlib.ru/book/ISBN9785970458778.html>. – Текст: электронный (дата обращения: 17.05.2023г.)

5. Лучевая диагностика : учебник / под редакцией Г. Е. Труфанова. – 3-е изд., перераб. и доп. – Москва : ГЭОТАР–Медиа, 2021. – 484 с. – ISBN 978-5-9704-6210-2. – URL: <https://www.studentlibrary.ru/book/ISBN9785970462102.html>. – Текст: электронный (дата обращения: 17.05.2023г.)

6. Маркина, Н. Ю. Ультразвуковая диагностика / С. К. Терновой, Н. Ю. Маркина, М. В. Кислякова ; под редакцией С. К. Тернового. – 3-е изд., испр. и доп. – Москва : ГЭОТАР–Медиа, 2020. – 240 с. : ил. – (Серия "Карманные атласы по лучевой диагностике"). – ISBN 978–5–9704–5619–4. – URL: <https://www.rosmedlib.ru/book/ISBN9785970456194.html>. – Текст: электронный (дата обращения: 17.05.2023г.)

7. Палевская, С. А. Эндоскопия желудочно-кишечного тракта / С. А. Палевская, А. Г. Короткевич. – 2-е изд., перераб. и доп. – Москва : ГЭОТАР–Медиа, 2022. – 752 с. – ISBN 978–5–9704–7751–9. – URL: <https://www.rosmedlib.ru/book/ISBN9785970477519.html>. – Текст: электронный (дата обращения: 17.05.2023г.)

8. Стаценко, И. Ю. Атлас ЭКГ : учебное пособие / И. Ю. Стаценко, В. С. Сергеев. – Волгоград : ВолГМУ, 2021. – 80 с. – URL: <https://www.books-up.ru/ru/book/atlas-ekg-12523197/>. – Текст: электронный (дата обращения: 17.05.2023г.)

9. ЭКГ при аритмиях : атлас : практическое руководство / Е. В. Колпаков, В. А. Люсов, Н. А. Волов, А. В. Тарасов. – Москва : ГЭОТАР–Медиа, 2013. – 288 с. – ISBN 978–5–9704–2603–6. – URL: <http://www.studentlibrary.ru/book/ISBN9785970426036.html>. – Текст: электронный (дата обращения: 17.05.2023г.)

10. Электрокардиография : учебное пособие / Н. И. Волкова, И. С. Джериева, А. Л. Зибарев [и др.]. – Москва : ГЭОТАР–Медиа, 2023. – 136 с. : ил. – ISBN 978–5–9704–7669–7. – URL: <https://www.studentlibrary.ru/book/ISBN9785970476697.html>. – Текст: электронный (дата обращения: 17.05.2023г.)

11. Эндоскопия. Базовый курс лекций : учебное пособие / В. В. Хрячков, Ю. Н. Федосов, А. И. Давыдов [и др.]. – Москва : ГЭОТАР–Медиа, 2014. – 160 с. : ил. – ISBN 978–5–9704–2888–7. – URL: <http://www.studentlibrary.ru/book/ISBN9785970428887.html>. – Текст: электронный (дата обращения: 17.05.2023г.)

12. Ярцев, С. С. Большой атлас ЭКГ. Профессиональная фразеология и стилистика ЭКГ-заключений / С. С. Ярцев. – 2-е изд., перераб. и доп. – Москва : ГЭОТАР–Медиа, 2021. – 664 с. : ил. – DOI: 10.33029/9704-6409-0-CAR-2021-1-664. – ISBN 978–5–9704–6409–0. – URL: <https://www.rosmedlib.ru/book/ISBN9785970464090.html>. – Текст: электронный (дата обращения: 17.05.2023г.)

Учебно-методические пособия:

1. Титова, Л. А. Электрокардиография : семиотика и дифференциальная диагностика : учебное пособие / Л. А. Титова, М. В. Анисимов ; ФГБОУ ВО ВГМУ им. Н. Н. Бурденко. – 2-е изд., доп. и перераб. – Москва : РИТМ, 2022. – 368 с. : ил. – ISBN 978–5–00208–009–0. – URL: <http://lib1.vrngmu.ru:8090/MegaPro/Download/MObject/23009>. – Текст: электронный (дата обращения: 17.05.2023г.)

в) Интернет- ресурсы

Программное обеспечение интернет – ресурсы

Программное обеспечение - общесистемное и прикладное программное обеспечение. Базы данных информационно-справочные и поисковые системы. Интернет ресурсы, отвечающие тематике дисциплины, в том числе базы данных – Google, Rambler, Yandex. Электронно-библиотечная система(сайт библиотеки: <http://lib1.vrngmu.ru/>):

1. Электронно-библиотечная система "Консультант студента". Многопрофильный образовательный ресурс "Консультант студента" предоставляет доступ через Интернет к учебной литературе и дополнительным материалам. (studmedlib.ru)

2. База данных "Medline With Fulltext". Мощная справочная online-система, доступная через Интернет. База данных содержит обширную полнотекстовую медицинскую информацию. (search.ebscohost.com)
3. Электронно-библиотечная система "Лань". ЭБС«Лань» предоставляет широкие возможности по отбору книг как по тематическому навигатору, так и через инструменты поиска и фильтры. (e.lanbook.com)
4. Электронно-библиотечная система "BookUp". ЭБС содержит учебную и научную медицинскую литературу российских издательств, в том числе переводы зарубежных изданий, признанных лучшими в своей отрасли учеными и врачами всего мира. (www.books-up.ru)
5. УМК на платформе «Moodle»

9. МАТЕРИАЛЬНО-ТЕХНИЧЕСКОЕ ОБЕСПЕЧЕНИЕ ПРАКТИКИ

9.1. Помещения и оборудование медицинских организаций, необходимых для проведения практики:

-БУЗ ВО «Воронежская клиническая городская поликлиника N1»
Руководитель — Белозёрова Елена Владимировна 394087, Воронежская обл,
Воронеж г, Тимирязева ул, 23 (473) 253-80-85 gp1@med.vrn.ru pol1.ucoz.ru

-АУЗ ВО «Воронежский областной клинический консультативно-
диагностический центр»
Руководитель — Образцова Елена Евгеньевна, 394018, Воронеж г Ленина пл
д5, (473) 252-27-53, mail@vokkdc.zdrav36.ru www.vodc.ru

- БУЗ ВО «Воронежская городская клиническая поликлиника № 7»
Руководитель — Крысенкова Наталия Александровна 394051, Воронеж г
Писателя Маршака ул 1 (473) 212-58-00 mail@gkp7.zdrav36.ru gkp7.zdrav36.ru

-БУЗ ВО «Воронежская клиническая городская больница N3»
Руководитель — Мельникова Алла Викторовна 394087, Воронежская обл,
Воронеж г, Плехановская ул, 66 +7 (473) 202-07-10 mail@gkb3.zdrav36.ru
<https://gkb3.zdrav36.ru>

-БУЗ ВО «Воронежская городская клиническая больница скорой медицинской
помощи 10»
Руководитель — Щукин Александр Васильевич, 394033, Воронежская обл,
Воронеж г, Минская улица, 43 (473) 296-17-75 mail@bsmp10.zdrav36.ru
<https://bsmp10.zdrav36.ru>

-БУЗ ВО «Воронежский областной клинический онкологический диспансер»
Руководитель — Мошуров Иван Петрович, 394036, Воронеж г Вайцеховского
ул д4, (473) 255-55-47, mail@vokod.zdrav36.ru vokod.ru

-БУЗ ВО «Воронежская городская клиническая больница скорой медицинской
помощи № 8»
Руководитель — Попов Станислав Сергеевич, 394090, Воронеж г., Ростовская
ул. д. 90, (473) 205-90-22, mail@bsmp8.zdrav36.ru bsmp8.zdrav36.ru

БУЗ ВО «Воронежская городская поликлиника № 3»
Руководитель — Попова Юлия Владимировна 394068, Воронеж г
Ботанический пер 47 (473) 221-06-08 <https://gp3.zdrav36.ru/gp3.zdrav36.ru>

- БУЗ ВО «Воронежская городская клиническая поликлиника № 4»
Руководитель — Бредихин Сергей Викторович 394077, Воронеж г Генерала
Лизюкова ул 24 (473) 212-65-15 <http://www.tmo-10.vrn.ru/>

БУЗ ВО «Воронежская городская поликлиника № 10»
Руководитель — Елисеева Ирина Викторовна 394006, Воронеж
Красноармейская ул 19 (473) 202-11-51 <https://gp10.zdrav36.ru/gp3.zdrav36.ru>

БУЗ ВО «Воронежская городская поликлиника № 16»
Руководитель — Богатищев Олег Анатольевич 394033, Воронеж г Арзамасская
ул 4 (473) 222-12-30 <https://gp16.zdrav36.ru/gp16.zdrav36.ru>

БУЗ ВО «Воронежская городская поликлиника № 18»
Руководитель — Колягина Наталья Михайловна 394014, Воронеж г Ленинский
проспект, д.2 корп.5 (473) 243-05-54 sekretargp18@yandex.ru

-БУЗ ВО «Воронежская городская клиническая больница № 11»
Руководитель — Иванов Александр Владимирович, 394042, Воронеж г
Ленинский проспект 134; (473)210-04-95 <https://gkb11.zdrav36.ru/>

9.2.Перечень основного оборудования, используемого при реализации практики:

Использование для групповых и индивидуальных консультаций, промежуточной аттестации студентов учебных комнат баз (ул Фридриха Энгельса 5, АУЗ ВО «ВОККДЦ»), медицинского оборудования кабинетов клинических баз (оборудование кабинетов Рентген, УЗИ, КТ, МРТ, ЭКГ, спирометрии, эндоскопии и др.), технического оборудования (ПК, мультимедийные комплексы). В каждой учебной аудитории, предназначенной для проведения практических занятий, имеются стол для преподавателя, столы учебные, доска учебная, стулья, негатоскоп, моноблок. На промежуточной аттестации студентов используются учебно-наглядные пособия: наборы рентгенологических снимков, сцинтиграмм, флюорограмм, данных КТ и МРТ, УЗИ исследований. Помещения для самостоятельной работы студентов на базе библиотеки ВГМУ оснащены компьютерной техникой с возможностью подключения к сети “Интернет” и обеспечением доступа в электронную информационно-образовательную среду Университета. Это 2 читальных зала; 1 зал электронных ресурсов, который находится в электронной библиотеке (кабинет №5) в отделе научной библиографии и медицинской информации в объединенной научной медицинской библиотеке: 26 компьютеров с выходом в интернет. Обеспечен доступ обучающимся к электронным библиотечным системам (ЭБС) через сайт библиотеки: [http lib://vrngmu.ru/](http://lib://vrngmu.ru/) ВГМУ им. Н.Н. Бурденко обеспеченный необходимым, ежегодно обновляющимся, комплектом лицензионного программного обеспечения. Обучающиеся обеспечены доступом к современным профессиональным базам данных и информационным справочным системам.