На правах рукописи

ЕЛДАШЕВ

Джабраил Саид-Ахмедович

ЭКСПЕРИМЕНТАЛЬНО-КЛИНИЧЕСКОЕ ОБОСНОВАНИЕ ДИФФЕРЕНЦИРОВАННОГО ПОДХОДА К ВЫБОРУ ОСТЕОПЛАСТИЧЕСКИХ МАТЕРИАЛОВ ДЛЯ УСТРАНЕНИЯ КОСТНЫХ ДЕФЕКТОВ АЛЬВЕОЛЯРНОГО ГРЕБНЯ

3.1.7. Стоматология

АВТОРЕФЕРАТ

диссертации на соискание ученой степени

кандидата медицинских наук

Воронеж – 2024

Работа выполнена в Федеральном государственном бюджетном образовательном учреждении высшего образования «Ставропольский государственный медицинский университет» Министерства здравоохранения Российской Федерации.

Научный руководитель - Долгалев Александр Александрович – доктор медицинских наук, доцент

Официальные оппоненты:
Лепилин Александр Викторович - доктор медицинских наук, профессор, Федеральное государственное бюджетное образовательное учреждение высшего образования «Саратовский государственный медицинский университет имени В. И. Разумовского» Министерства здравоохранения Российской Федерации кафедра стоматологии хирургической и челюстно-лицевой хирургии, заведующий кафедрой
Панин Андрей Михайлович - доктор медицинских наук, профессор, Федеральное государственное бюджетное образовательное учреждение высшего образования «Российский университет медицины» Министерства здравоохранения Российской Федерации, кафедра хирургической стоматологии Научно-образовательного института стоматологии им. А.И. Евдокимова, заведующий кафедрой
Ведущая организация: Федеральное государственное бюджетное учреждение «Федеральный научно-клинический центр специализированных видов медицинской помощи и медицинских технологий Федерального медико - биологического агентства»

Защита состоится «17» мая 2024г. в 14.00 на заседании объединенного диссертационного совета 99.2.074.02 на базе ФГБОУ ВО ВГМУ им. Н.Н. Бурденко Минздрава России, ФГАОУ ВО РНИМУ им. Н.И. Пирогова Минздрава России (394036, г. Воронеж, ул. Студенческая, 10)

С диссертацией можно ознакомиться в библиотеке ФГБОУ ВО ВГМУ им. Н.Н. Бурденко Минздрава России по адресу: 394036, г. Воронеж, ул. Студенческая, 10 и на официальном сайте университета http://vrngmu.ru/.

Автореферат разослан «____» _____ 2024 г.

Ученый секретарь
диссертационного совета Лещева Елена Александровна

ВВЕДЕНИЕ

Актуальность темы исследования. Потеря зубов является одной из основных проблем современной стоматологии. Одним из методов лечения частичной и полной потери зубов является дентальная имплантация. Но в области дефекта зубного ряда не всегда имеются необходимые условия для имплантации из-за атрофии, которая встречается более чем в 30% случаев (Михайловский А.А. и др., 2014; Кулаков А.А. и др. 2017). Несмотря на большое количество методов увеличения объема альвеолярного гребня, решение проблемы лечения атрофии костной ткани в области установки дентальных имплантатов остается актуальной темой как для научных дискуссий, так и практической задачей стоматологов-хирургов и имлантологов (Байриков И.М. и др., 2022; Брутян В.А. 2021). Атрофия костной ткани с точки зрения регенерации рассматривается как дефект критического размера, то есть дефект, в котором нет условий для восстановления полноценного объема кости естественным образом. Принципом направленной тканевой регенерации в зоне дефекта критического размера является создание условий для дифференцировки клеток на привнесенном или естественном субстрате методом изоляции зоны регенерации от прорастания соединительной ткани (А.Н.Курганов с соат, 2021).

Основными компонентами для НКР являются костнозамещающие материалы и изолирующе-каркасные мембраны. Мембраны изолируют область регенерации от соединительных и эпителиальных тканей и способствуют сохранению объема и формы аугментата на этапах костной репарации. Мембраны разделяются на два вида: резорбируемые и нерезорбируемые. У каждой из этих мембран имеются свои преимущества и недостатки. Например, коллагеновая резорбируемая мембрана при НКР выполняет лишь барьерную функцию, сама же мембрана не определяет форму регенерата (Бойко Е.М. 2019). Нерезорбируемые мембраны используются как в роли каркаса, поддерживающего область регенерации, так и в качестве тканевого барьера. Широкое распространение и внедрение в хирургическую и имплантологическую практику получили титановые мембраны в виду того, что титан соответствует всем требованиям, предъявляемым к изолирующим и каркасным мембранам (Кулаков А.А. и др., 2020).

Предлагаемый подход дифференциорованного применения костных материалов с разной степенью минерализациии и с использованием титановых мембран с разным диаметром отверстий ранее не практиковался. Это стало обоснованием для исследования эффективности комбинаций этих матералов при лечении костных дефектов челюстных костей в эксперименте с внедрением этих методов в виде кринических рекомендаций в медицинскую практику.

Степень разработанности темы исследования. Среди способов направленной костной регенерации заслуживают внимание метод, описанный I. Urban, 2019. Сутью метода является увеличение объема альвеолярной кости за счет применения смеси ксеноматериала и аутостружки, где барьером является пластина из ксеноколлагена. Метод Бойко Е.М., описанный в 2019 году также основан на применении коллагновой мембраны в качестве барьера. Недостатком этих методов является то, что коллагеновая мембрана не обладает достаточной жесткостью для моделирования формы альвеолярного гребня в области аугментации.

В исследовании, которое в 1994 году провел N. P. Lang с соавторами, оценивали эффективность нерезорбируемых мембран при устранении дефектов альвеолярного гребня. Эффективность данной методики была оценена как 100%-ная. Но более корректные данные были приведены в исследованиях, где восстановление объема кости оценивалось в пределах от 87 до 95% в течение периода наблюдения до 5 лет (О.В.Эйзенбраун, 2013). При этом в литературе мало данных об эффективности применения костнозамещающих материалов с разной степенью минерализации в сочетании с титановыми мембранами с разным диаметром отверстий.

Цель исследования - на основании экспериментальных и клинических данных обосновать дифференцированное применение костнозамещающих материалов с разной степенью минерализации и каркасных титановых мембран с разным диаметром отверстий для повышения качества реабилитации пациентов с различными формами потери зубов с помощью дентальных имплантатов в условиях атрофии альвеолярной кости.

Задачи исследования:

1.Провести микроструктурный анализ костнозамещающих материалов с разной степенью минерализации с помощью компьютерной микротомографии.

2.Исследовать на экспериментальной модели особенности репарации и регенерации костной ткани нижней челюсти при применении ксеногенных костных имплантационных материалов с разной степенью минерализации.

3.Исследовать на экспериментальной модели особенности репарации и регенерации костной ткани нижней челюсти под каркасными титановыми мембранами с разным диаметром отверстий.

4.Оценить при клиническом применении эффективность ксеногенных костных материалов при направленной костной регенерации.

5.Оценить при клиническом применении эффективность титановых каркасных мембран с оптимальным диаметром отверстий при направленной костной регенерации.

Научная новизна исследования:

- проведен микроструктурный анализ костнозамещающих материалов с разной степенью минерализации производства компании «Кардиоплант» с помощью компьютерной микротомографии;
- в эксперименте на животных (овцы) исследованы особенности репарации и регенерации костной ткани челюсти при применении костных материалов с различной степенью минерализации;
- в эксперименте на животных изучены процессы репарации и регенерации костной ткани под титановыми каркасными мембранами с разным диаметром отверстий;
- проанализированы результаты клинических исследований эффективности методов направленной регенерации в области альвеолярного гребня кости с применением костных материалов с разной степенью минерализации и титановых каркасных мембран с разным диаметром отверстий;
- разработаны практические рекомендации, основанные на результатах экспериментальных и клинических исследований, по использованию

имплантационных материалов с разной степенью минерализации и титановых каркасных мембран с разным диаметром отверстий для направленной регенерации альвеолярного гребня при применении дентальных имплантатов.

Теоретическая и практическая значимость работы. Экспериментально обоснованы, разработаны, подтверждены при практическом использовании клинические рекомендации по применению костнозамещающих материалов с разной степенью минерализации и титановых мембран с разным диаметром отверстий при лечении дефектов альвеолярного гребня. Расширены показания к применению методов непосредственной и отдаленной дентальной имплантации.

Методология и методы исследования. Работа проведена, основываясь на методологии, этики и принципах доказательной медицины. На начальном этапе проведен анализ основных литературных источников по направленной тканевой регенерации за последние 15 лет. На экспериментальном этапе была исследована эффективность применения костных материалов с разной степенью минерализации и сеток с разным диаметром отверстий на животных. Модели экспериментов отвечали всем этическим требованиям действующего правового поля. Использовались морфологические, рентгенологические методы исследования

В клинической части работы исследовалась эффективность методов направленной костной регенерации с учетом свойств костнозамещающих материалов и титаноавых мембран. Использованы лабораторные, клинические, рентгенологические и статистические методы исследования. Завершающим этапом работы было проведение анализа полученных результатов, их статистическая обработка, оформление выводов и клинических рекомендаций.

Положения, выносимые на защиту:

1.Костные материалы для направленной регенерации с высоким содержанием коллагена показали более быструю и интенсивную репарацию чем материалы с высоким содержанием кальций-фосфатных соединений.

2.Каркасные титановые мембраны в эксперименте на животных показали бОльшую эффективность при направленной костной регенерации, чем коллагеновые мембраны, при этом эффективность титановых мембран не зависит от диаметра отверстий, но диаметр отверстий необходимо учитывать при использовании материалов для костной регенерации с разным размером частиц.

3.Предложенные рекомендации по восстановлению альвеолярной кости, основанныие на применении костно-замещающих материалов с высоким содержанием коллагена в сочетании с титановыми каркасными мембранами, делают результаты операции по установке имплантатов более предсказуемыми.

4.Применение титановой каркасной мембраны в сочетании с костнозамещающим материалом на основе коллагена является методом выбора при лечении пациентов с выраженной атрофией альвеолярного гребня.

Практическое использование и реализация полученных результатов.

Результаты диссертационного исследования внедрены в учебный процесс кафедр пропедевтики стоматологических заболеваний, хирургической стоматологии и челюстной лицевой хирургии, стоматологии общей практики и детской стоматологии Ставропольского государственного медицинского университета, внедрены результатов работы в клиническую практику центра

стоматологической имплантации «БЕРС» город Грозный, ООО «Северо-Кавказский медицинский учебно-методический центр»; отделения хирургической стоматологии ООО «Квинтесс», Краевой стоматологической поликлиники.

Степень достоверности и апробация результатов исследования. Уровень достоверности результатов определяется достаточным объемом экспериментальных исследований (8 овец), после выведения животных из эксперимента проводился забор макропрепаратов (32 фрагментов челюстных костей), проводилась компьютерная микротомография (более 70 сканирований) и гистологическое исследование (144 препарата) полученного материала. Достаточным количеством клинических наблюдений (270 пациентов) – 163 женщины и 107 мужчин с диагнозом «частичная потеря зубов». Всем участникам исследования до лечения, через один, 6, 12 и 24 месяца после лечения выполнены: сбор жалоб, стандартный клинический осмотр (720 изучений), рентгенография (конусно-лучевая компьютерная томография, выполняемая до начала лечения, на этапах лечения и через год после после окончания лечения, в количестве 560 снимков). Статистическая обработка полученных результатов проводилась современными методами статанализа. Статистический анализ проводили с использованием современных методик, используемых в статистической науке. Математическая обработка материала исследования осуществлялась с помощью статистических программ Microsoft Excel 2010 и Statistica 10.0. Полученные данные были проанализированы с помощью описательной статистики и представлены в виде выборочного среднего значения и стандартной ошибки среднего значения. В двух группах выявляли достоверное различие по параметрическому критерию Стьюдента. Все исследования, обработка, анализ и оценка результатов выполнены лично автором.

Тема диссертации утверждена на заседании сотрудников кафедры стоматологии общей практики и детской стоматологии, на заседании проблемной комиссии, на заседании этического комитета, на заседании научно-координационного совета СтГМУ.

Основные результаты исследования доложены: на IV Всероссийская научно-практическая конференция «Регенеративная медицина и имплантология» (г.Ставрополь, 2020); «VIII Международный междисциплинарный Конгресс по заболеваниям органов головы и шеи» в докладе: «Цифровое планирование аугментации при атрофии альвеолярного гребня» (г.Москва 2020); на заседании секции «Хирургическая стоматология и челюстно-лицевая хиругрия» на Всероссийской Конференции Российского общества хирургов (г.Ростов-на-Дону, 2022); на симпозиуме «Актуальные вопросы современной стоматологии» Инновационные решения в российской имплантационной системе «ИРИС» (г.Ставрополь, 2022).

Апробация защиты диссертации проведена на заседании кафедры стоматологии общей практики и детской стоматологии СтГМУ (Ставрополь, 2022).

Публикации по теме диссертации. Публикационная активность по материалам диссертационного исследования заключалась в издании 10 научных статей, из которых 7 – в изданиях, рекомендованных ВАК Минобрнауки РФ для публикации результатов диссертационных исследований.

Соответствие диссертации паспорту научной специальности. Научные положения диссертации соответствуют шифрам и формулам специальности: 3.1.7. Стоматология.

Личный вклад автора в исследование. Автор лично выполнил все исследования, описанные в диссертации. Подготовка к исследованиям, изучение литературы по теме исследования, выбор дизайна экспериментального и клинического исследований самостоятельно определены аспирантом. Диссертант лично участвовал в экспериментальной и клинической частях исследования. Автор скомпоновал полученный материал, провел статистический анализ, определил выводы и практические рекомендации.

Объем и структура диссертации. Диссертация изложена в соответствии с требованиями ГОСТ Р7.0.11-2011, оформлена на 195 страницах машинописного текста 14 размера шрифта Times New Roman. Рукопись диссертации включает введение, главу с обзором литературных источников, главу с описанием материалов и методов исследования, главу результатов экспериментальных исследований, главу результатов клинических исследований, заключения, выводов, практических рекомендаций, указателя литературы. Работа иллюстрирована 119 рисунками, 21 таблицей. Библиографичечкий список включает 173 источник, из них 78 кириллицей и 95 латинницей.

ОСНОВНОЕ СОДЕРЖАНИЕ РАБОТЫ

ОБЪЕКТЫ, МАТЕРИАЛЫ И МЕТОДЫ ИССЛЕДОВАНИЯ

Основной целью экспериментального и клинического разделов исследования являлось изучение реакции тканевых ответов на костнозамещающие материалы с разной степенью минерализации и титановые мембраны с разным диаметром отверстий и их клинической эффективности. В основу работы положены исследования, проведенные в период с 2018 по 2022гг. Протокол исследования был одобрен этическим комитетом СтГМУ.

В эксперименте на животных (*in vivo*) сравнивали реакции тканевого ответа на различные виды титановых мембран и костнозамещающих материалов.

Объектами исследования явились следующие материалы:

«Контроль 1». В качестве контроля послужил критический дефект нижней челюсти, заполненный кровяным сгустком.

«Контроль 2» - В качестве сравнения эффективности титановой барьерной мембраны послужила коллагеновая барьерная «bioPlate Barier» (производство ООО «Кардиоплант», г. Пенза), чьи освойства были изучены ранее.

«Опыт 1.1.» - Титановая мембрана в виде сетки компании МСТ (Республика Корея), диаметр пор 0,25 мм.

«Опыт 1.2.» - Титановая мембрана в виде сетки компании МСТ (Республика Корея), диаметр пор 1,0 мм.

«Опыт 2.1». В качестве наполнителя костных дефектов в эксперименте на животных использовался оматериал субтотальной деминерализации «bioOST Xenograft Collagen» (ООО «Кардиоплант», г. Пенза).

«Опыт 2.2». В качестве наполнителя костных дефектов в эксперименте на животных использовался материал тотальной минерализации «bioOST Xenograft Mineral» (производство ООО «Кардиоплант», г. Пенза).

Для изучения структуры материалов использовали рентгеновский компьютерный микротомограф Skyscan 1176 (Bruker), Бельгия и программы реконструкции 3D моделей, визуализации, анализа данных (Skyscan 1176 control program, Nrecon, CT-analyser, CTvox и CTvol.

В эксперименте *in vivo* использовали 8 половозрелых овец Северо-Кавказской мясошерстной породы в возрасте от 1.5 до 2 лет с полностью сформированными корнями зубов. Масса тела животных составляла 35-40 кг.

При проведении экспериментальных исследований соблюдались требования нормативно-технических документов, регламентирующих проведение исследований с участием животных.

Критический дефект создавали бором, диаметр дефекта составлял 12 мм, при глубине 10 мм. Три дефекта заполняли материалом «bioOST Xenograft Collagen», три дефекта заполняли материалом «bioOST Xenograft Mineral». Дефекты парами закрывали коллагеновой мембраной, титановыми мембранами с диаметром пор 0,25мм и 1,0мм. Два дефекта оставляли под кровяным сгустком (рисунок 1-3).

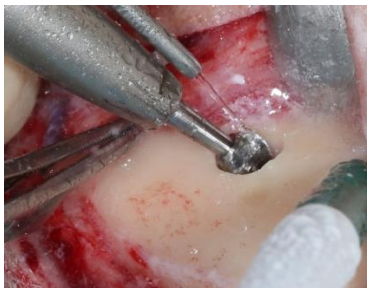

Рисунок 1 - Формирование костного дефекта

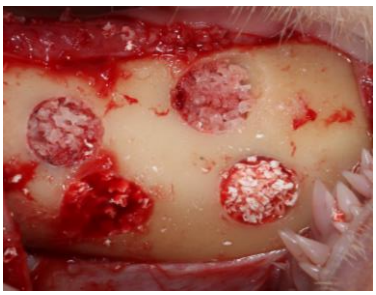

Рисунок 2 - Заполнение костных дефектов костнозамещающими материалами отверстий

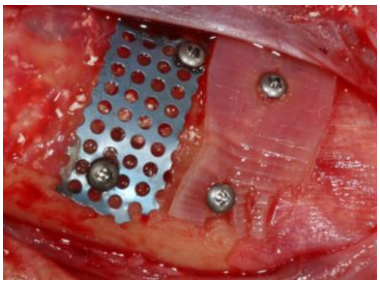

Рисунок 3 – Закрытие дефектов титановой мембраной с диаметром 1,0 мм и коллагеновой мембраной

Всего было прооперировано 8 животных, овцы были разбиты на две группы по 4 особи, которых выводили из эксперимента через 30 и 90 дней. Было получено 16 фрагментов нижней челюсти, 8 с правой стороны и 8 с левой. Фрагменты челюстной кости фиксировали в 10 % растворе забуференного нейтрального формалина в течении 10 дней. Из 16 фрагментов нижней челюсти было получено 64 биоблока. Проводили декальцинацию фрагментов, затем заключали в парафин. Из парафиновых блоков готовили срезы толщиной 5-6 микрон. Срезы окрашивали гематоксилином и эозином, пикрофуксином по Ван Гизон, толуидиновым синим, по Маллори в модификации Гейденгайна.

Используя микроскоп с цифровой фото насадкой Sony, разрешением 12 мегапикселей. С каждого гистологического препарата было получено по пять фотографий, фотодокументирование осуществляли цифровой камерой DFC 420 с программным обеспечением. Морфометрические значения регенерата кости устанавливались с использованием программы Морфология 5.0 Видео- Тест (Россия). При морфометрическом исследовании оценивали следующие характеристики созревания костной ткани: показатели тканевой дифференцировки,

показатели клеточного дифферона, ангиогенез, относительную плотность костной ткани. По тканевой дифференцировке оценивали площадь и процентное соотношение остеоида, грубоволокнистой костной ткани, пластинчатой костной ткани (ПКТ), соединительной ткани. Оценку остеогенного и фибробластического дифферона проводиди по количеству и процентному соотношению остеобластов, остеоцитов, остеокластов и фибробластов. При исследовании ангиогенеза оценивали площадь сосудов, общий периметр их стенок и их средний диаметр.

Клинический раздел исследования выполнен в центре стоматологической имплантации «БЕРС» город Гозный в период с 2018 по 2022 годы. В качестве материала исследования использованы результаты лечения 270 пациентов (107 мужчин и 163 женщины), обратившихся с целью лечения частичной потери зубов.

Критерии включения пациентов с атрофией АГ в исследование: соответствие клинической картины диагнозу – частичное отсутствие зубов; атрофия альвеолярного гребня I-III степени; планируемое лечение с использованием дентальных имплантатов; подписанное лично пациентом информированное добровольное согласие на проведение лечения и участие в исследованиии. В исследование включили пациентов в возрасте от 25 до 70 лет с диагнозом ограниченный и неограниченные дефект зубного ряда с атрофией I, II и III степени.

Критериями невключения явились: возраст моложе 25 и старше 70 лет; соматические заболевания, влияющие на костную регенерацию; психические заболевания; злокачественные новообразования; беременность; воспалительный процессы в области предполагаемой операции; отказ от подписания добровольного согласия; проводимое ортодонтическое лечение при помощи брекет-систем; аномалии и дефекты зубных рядов и прикуса.

Критерии исключения пациента из исследования: беременность в ходе исследования; отказ от выполнения плана лечения; несоблюдение пациентом рекомендаций врача; общесоматические патологии, выявленные или обострившиеся в течение исследовательского периода.

Диагноз ставили на основании общепринятых классификаций МКБ-10, МКБ-С, а также согласно «Клиническим рекомендациям (протоколам лечения) при частичном отсутствии зубов (частичная вторичная адентия, потеря зубов вследствие несчастного случая, удаления или локализованного пародонтита)», утвержденным Постановлением №15 Совета «СтАР» от 30. 09. 2014 г.

Дизайн исследования определяется как открытое проспективное. Работа выполнена последовательно. Все пациенты были разделены на четыре группы: две контрольные и две группы сравнения. В первую контрольную группу были включены пациенты (105 человек) с I степенью атрофии альвеолярного гребня, которым имплантаты устанавливались по протоколу, рекомендуемому компанией-производителем имплантатов. Во вторую контрольную группу были включены пациенты (106 человек) со II степенью атрофии альвеолярного гребня, которым проводилась установка имплантатов с применением ксеногенного костнозамещающего материала субтотатльной деминерализации и коллагенновой мембраны. Пациенты (59 человека) с III степенью атрофии альвеолярного гребня методом случайной выборки были разбиты на 2 группы сравнения, в первую группу сравнения 29 человек) вошли пациенты, которым при НРКТ в качестве

барьерной каркасной мембраны применяли титановую мембрану с диаметром отверстий 0,25 мм, во второй группе сравнения (30 человек) применяли титановую мембрану с диаметром пор 1,0 мм. В качестве костнозамещающего материала во второй контрольной группе и в группах сравнения использовали материал субтотальной деминерализации. Выбор титановых мембран и костного материала был обусловлен их высоким регенеративным потециалом, доказанном на экспериментальном этапе исследования.

Всем участникам исследования до начала исследования, через 12, 24 месяца после окончания протезирования проводили: стандартный клинический осмотр и сбор жалоб (560 изучений); рентгенографию (КЛКТ, ортопантомография или прицельная рентгенография до лечения и в период функциональной нагрузки); обследование пародонта и состояния имплантатов с помощью тест системы «Флорида Проуб». Особое внимание уделяли оценке гигиены полости рта. Всем пациентам после интеграции имплантатов проводилось протезирование

При планировании лечения потери зубов с использованием дентальных имплантатов особое внимание уделяли сбору общесоматического анамнеза, клиническому, лабораторному, инструментальному обследованию этой категории пациентов. Пациентов с сопутствующей патологией консультировали у врачей в соответствии с профилем соматического заболевания. Обследование в условиях клинической лаборатории включало в себя: общий и биохимический анализ крови, определение наличия антител к гепатитам В и С, сифилису, ВИЧ.

При клиническом исследовании челюстной-лицевой области изучали жалобы, историю развития заболевания, причины и сроки потери зубов.

В качестве основного метода диагностики, планирования лечения и мониторинга результатов лечения использовали конусно-лучевую компьютерную томографию (КЛКТ). По результатам КЛКТ определяли рентгенологические плотность и объем костной ткани альвеолярного гребня и базальных отделов челюстей, исследовали особенности топографии зоны имплантации.

Планирование лечения проводили по принципу «от конечного результата». Использовали как клинические, так и оптические оттиски. Сканы полости рта и КЛКТ-сканы обрабатывались в программах планирования лечения, создавался цифровой прототип шаблона, где учитывалась топография альвеолярного гребня и положение имплантатов. Печать шаблона проводилась на 3D-принтере.

В исследуемых группах было установлено 486 имплантатов, из них у пациентов с атрофией АГ I степени 192 имплантата, с атрофией АГ II степени 201 имплантат, с атрофией АГ III степени 93 имплантат. Имплантаты, которые устанавливались в условиях III степени атрофии методом случайной выборки были разделены на 2 группы в первой группе сравнения было установлено 45 имплантатов, во второй группе сравнения 48 имплантатов.

Операции в первой и второй группах сравнения проводилась по следующему протоколу. Под местной анестезией производили разрез слизистой оболочки по средней линии альвеолярного гребня, отслаивали слизисто-надкостничный лоскут. С помощью костного скребка и тонкого фиссурного бора проводится декортикация наружной кортикальной пластинки. По протоколу компании-производителя, устанавливается имплантат. Пространство под надкостницей заполняется смесью

костнозамещающего материала с аутостружкой и кровью. Титановая мембрана вводится между уложенным костным материалом и надкостницей. Края мембраны заправляют под слизисто-надкостничный лоскут со сторны языка или неба. Наружный край мембраны заправляют под надкостницу со стороны преддверия полости рта и фиксируют винтами. Костный материал плотно укдадывают под титановую мембрану. Зону аугментации закрывают слизисто-подслизистым лоскутом, накладывают швы. Спустя 5-6 месяцев мембрану удаляют, устанавливают формирователь десны, проводят протезирование.

С целью клинической оценки состояния пациента после операции был предложен вариант опросника «OHIP-14». В послеоперационном периоде, в интервале с первый по десятый день, проводили субъективную оценку сосотояния пациентов, которая включала оценку: болевого синдрома, температурной реакции, состояния мягких тканей полости рта.

Оценку местного статусы проводили с помощью диагностического комплекса «Флорида Проуб». Конечный результат диагностирования – пародонтологическая карта, на которой в наглядной форме отображены следующие показатели зубочелюстного аппарата: отсутствие зубов, наличие коронок, имплантатов; гиперемированность и отечность тканей пародонта и перимплантатных тканей; наличие и глубина периимплантатных карманов; рецессия слизистой в области имплантатов; выделение из десневого и перимплантатного кармана; наличие на зубах налета и камня; состояние области фуркации; подвижность зубов и имплантатов. Рентгенологический контроль проводили через 12 и 24 месяца после операции, а затем ежегодно.

Статобработку данных проводили при помощи программ Minitab 17, MS Excel 2021, использовали язык программирования python в среде Jupyter Notebook с использованием библиотек scipy и plotly. Для проверки гипотезы о принадлежности исследуемой выборки нормальному закону распределения, использовали критерий Андерсона-Дарлинга.

Значимость факторов определялась по значениям p-Value статистических критериев. При значениях p-Value меньших или равных 0,05, фактор является значимым. Для разбивки на группы количественных и номинальных факторов использовали реализацию алгоритмов оптимизации и минимизации значений p-value для выбранных критериев, основанную на библиотеке scipy.

Результаты экспериментальных исследований

Результаты микроструктурного анализа материалов разной степени минерализации с помощью компьютерной микротомографии показали, что костнозамещающий материал субтотальной деминерализации представляет собой порошок со средней рентгеноплотностью 0,2 г/см^3, с частицами в основном от 0,1 до 1,0 мм (≈80% частиц), остальные пылевидные частицы самых малых размеров и крупные конгломераты от 1,0 до 2,3 мм составляют 17,0 и 3,0% соответственно. Большинство частиц данного материала имеют неровную формы с закругленными краями, площадь поверхности порошка 871,8 мм^2 (в исследуемом объеме 176,4 мм^3). Пористость данного материала составляет 78,5%.

Материал тотальной минерализации -порошок с высокой рентгенплотностью в среднем 0,4 г/см^3 и с частицами в основном от 0,1 до 0,6 мм (≈60% частиц),

частицы размером 0,04-0,1 мм и 0,6-1,0 мм составляют порядка 15 % каждого размера, остальные пылевидные частицы самых малых размеров и крупные конгломераты от 1,0 до 2,3 мм составляют 7,0 и 3,0% соответственно. Пористость данного материала составляет 57,1%

Результаты гистологического и морфометрического исследования.

При оценке макропрепаратов, взятых из зоны применения титановой мембраны, выявлено нарастание костной ткани на ее поверхности над дефектом, который заполняли костным материалом субтотальной деминерализации. Костная ткань над титановой мембраной хорошо визуализировалась начиная с 1 месяца после имплантации, к концу третьего месяца титановая мембрана под вновь образованной костью практически не просматривалась (рисунок 4, 5).

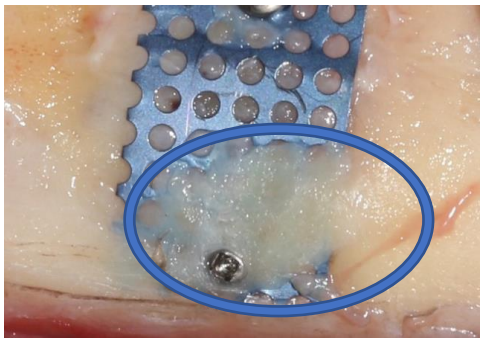

Рисунок 4 – Нарастание костной ткани на титановую мембрану.1 мес имплантации,

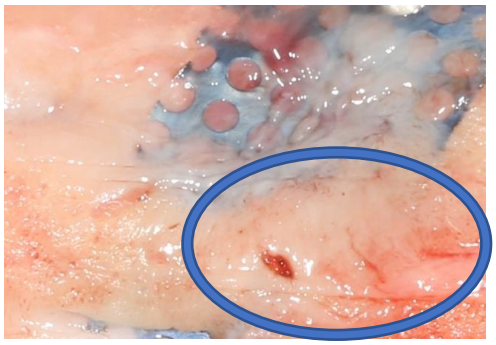

Рисунок 5 - Через 3 месяца после имплантации титановая мембрана не просматривается.

Над зоной дефекта, который заполняли костным материалом тотальной минерализации, мембрану закрывали мягкие ткани, гранулы материала визуализировались через отверстия мембраны как через 1 месяц после выведения животного из эксперимента, так и через три месяца.

В контрольной группе животных, выведенных из эксперимента через 1 месяц, при изучении микропрепаратов наблюдали, что чем дальше от центра дефекта, тем костная ткань лучше сформирована и представляет собой обширные костные пластины с небольшими лакунами с включением остеоцитов в участках, которые находились на удалении от дефекта. Вокруг костных пластин широко представлены области, лишенные остеобластов. В образце тканей контрольной группы через 3 месяца обнаруживается новообразованная костная ткань, межбалочное пространство заполнено ГВКТ, отмечается уменьшение площади остеоида с одновременным увеличением площади костной ретикулофиброзной и соединительной тканей, а также появление незначительного количества новообразованной пластинчатой ПКТ (рисунок 6-7).

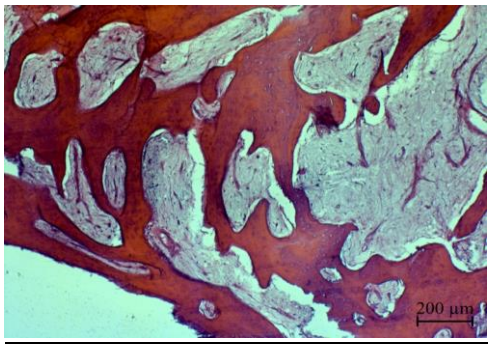

Рисунок 6 - Новообразованная костная ткань. Окраска гематоксилином и эозином ×50.

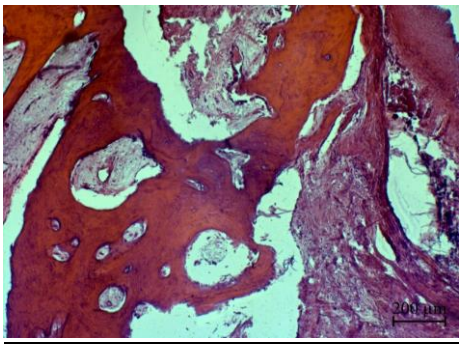

Рисунок 7 - Между балками обширные области грануляционной ткани. Окраска гематоксилином и эозином ×50.

При исследовании через 1 месяц процессов заживления костного дефекта во **второй контрольной группе** выявлено, что по сравнению с контролем более выражена сосудистая реакция, широко распространены лакуны с остеоцитами, в областях резорбции обнаруживаются многочисленный скопления остеобластов. Через 3 месяца, по сравнению с контрольной группой, костная ткань характеризуется высоким уровнем зрелости, при этом вокруг трабекул визуализируются многочисленные остеобласты.

Результаты гистологического исследования процессов заживления костного дефекта в опытной группе (**группа 3**) через 1 месяц показали, что по сравнению с контролем в области дефекта в 3 группе более выражена сосудистая реакция, широко распространены лакуны с остеоцитами, в областях резорбции обнаруживаются многочисленные скопления остеобластов. В образцах костной ткани спустя 3 месяца определяется трабекулярная ткань, которая характеризуется выраженной зрелостью. Структура в области повреждения также представлена довольно зрелой трабекулярной костной тканью, однако клетки еще слабо дифференцированы.

При исследовании тканей, взятых у животных **4 группы** из области дефекта, через 1 месяц наблюдалась более выраженная сосудистая реакция в основном ближе к неповрежденной ткани, а также выраженная клеточная реакция при которой обнаруживаются скопления соединительно-тканных клеток, и остеобласты вокруг трабекул. По сравнению с контрольнем у образцов 4 группы через 3 месяца костная ткань характеризуется более высоким уровнем зрелости, при этом вокруг трабекул визуализируются многочисленные остеобласты.

При исследовании материала, взятого через 1 месяц над титановой мембраной (**группа 5**), в препарате отмечается разрастание фиброретикулярной ткани в которой имеются групповые расширенные сосуды синусоидного типа. Наблюдаются признаки активных процессов остеогенеза по всей толщине в виде наличия малообызвествленных остеоидных балочек. Через 3 месяца наблюдается пролиферация остеобластов в области дефекта. Выявляются многочисленные остеобласты по всей толще фрагмента. Процессы остеогенеза в 5 группе протекали с такой же интенсивностью, как и в контроле, но менее активно, чем под титановой мембраной.

Вокруг костнозамещающего материала в **6,7,8 группах** через 1 месяц по сравнению с контролем определялась более выраженная сосудистая реакция в основном ближе к неповрежденной ткани, распространены бесклеточные области, а также истонченные трабекулы. Формирование остеонов происходит неравномерно. Остеоциты в остеоиде также располагаются дискретно. Наблюдаются как зоны скопления остеоцитов, так и обширные бесклеточные зоны.

Через 3 месяца в гистопрепаратах не обнаруживаются обширные области трабекулярной костной ткани, в основном присутствует грануляционная ткань с включением крупных многочисленных минерализованных частиц с различной степенью биодеградации и плотная компактная костная ткань.

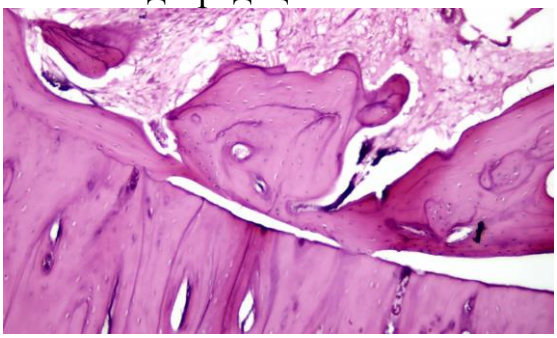

Рисунок 8 – Хаотичное расположение малообезыствленных костных балок. Окраска гематоксилином и эозином ×100.

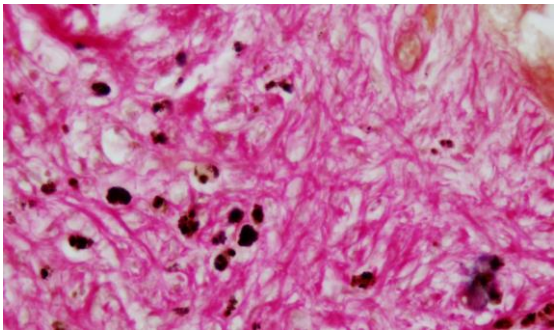

Рисунок 9 – Нерезорбировавшиеся частицы минерализованного костнозамещающего материала в соединительной ткани.

Костные балки малообезествлены, содержат большое количество остеоцитов, имеют хаотичное расположение. Остеонов мало, их формирование неравномерно. В соединительной ткани наблюдаются частицы минерализованного костнозамещающего материала (рисунок 8,9). В целом гистологические характеристики процессов заживления костного дефекта в опытных группах 6,7,8 при использовании костного материала тотальной минерализации показали схожие результаты как между собой, так и в сравнении с контрольной группой.

Результаты морфометрических исследований.

Морфометрическое исследование таких показателей, как площадь остеоида (ПО) и площадь соединительной ткани (ПСТ) в 8 опытных группах показало, что в гистопрепаратах, полученных от животных, выведенных из эксперимента спустя 1 месяц, определяются только два этих типа костной ткани (рисунок 10).

В контрольной группе ПО составила через 1 месяц 128010,1 мкм^2 (24,5%), а через 3 месяца 325396,2 мкм^2 (21,2%), данные по этому показателю сопоставимы с морфометрическими исследованиями в 5, 6, 7 и 8 опытных группах.

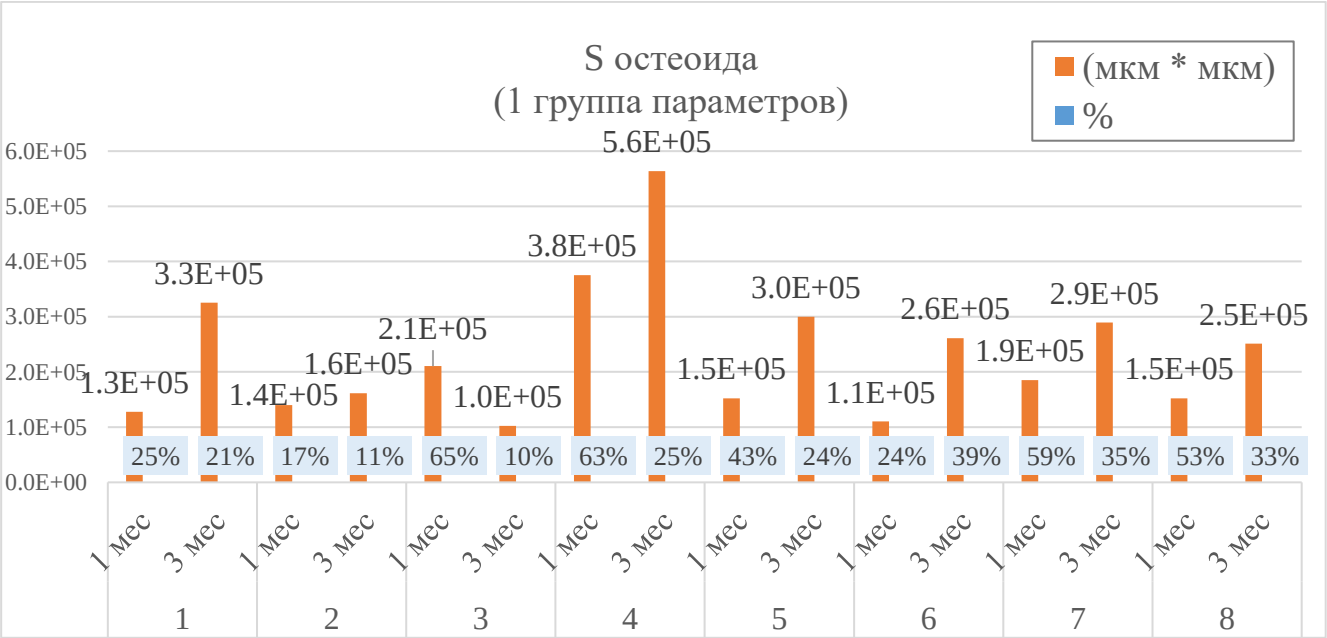

Рисунок 10 – показатели площади остеоида в гистопрепаратах

Во 2 и 3 группах морфометрический показатель ПО оказался выше через 1 месяц и ниже через 3 месяца, чем в контрольной группе.

Наибольшая ПО была выявлена в микропрепаратах 4 группы животных, выведенных как через 1 месяц, так и через 3 месяца после начала эксперимента – 375291,6 мкм^2 (63,5%) и 563581,4 мкм^2 (24,5%) соответственно.В целом, надо отметить, что при исследовании таких показателей, как ПО и ПСТ, более активно протекают процессы остеогенеза в четвертой экспериментальной группе, что характеризуется более высоким уровнем зрелости.

У животных, выведенных через 3 месяца, после начала эксперимента, в зависимости от группы, отмечается разный объем и разная степень зрелости как ГВКТ так и ПКТ в зоне репарации. Площадь ГВКТ в 1 группе в среднем составила 531947,3 мкм^2 (34,7%), ПКТ – 10258,4 мкм^2 (0,7%).

С 1 группой сопоставимые результаты определялись во 2 и 5 группах. Площадь ГВКТ во 2 группе в среднем составила – 612178,4 мкм^2 (43,3%), ПКТ – 11105,9 мкм^2 (0,8%). В 5 группе-618467,3 мкм^2 (49,3%), 11147,4 мкм^2 (0,9%).

Исследования образцов в 6,7,8 группах показали, что в 6 группе площадь как ГВКТ так и ПКТ была самой малой среди всех остальных групп и составила 41287,2 мкм^2 (6,1%) и 2801,8 мкм^2 (0,4%). В 7 и 8 опытных группах показатели площади ГВКТ были сопоставимы с контролем 498886,4 мкм^2 (60,3%) и 476259,9 мкм^2 (62,2%) соответственно, но показатели площади ПКТ были значительно ниже контроля 3124,6 мкм^2 (0,4%) и 2977,1мкм^2 (0,4%) соответственно (рисунок 8).

В микропрепаратах 6,7,8 опытных групп животных через 1 месяц обнаружилось небольшое количество частиц минерализованного костнозамещающего материала (МКЗМ). Площадь их составила 3585,8 мкм^2. В препаратах этих групп через 3 месяца площадь МКЗМ уменьшилась в 2 раза.

При исследовании таких показателей, как площадь остеогенного дифферона (ПОД) и площадь фибробластичекого дифферона (ПФД) в исследуемых образцах контрольной группе животных выявлено, что они составили 18196,1 мкм^2 (39,1%)

и 27859,2 мкм^2 (60,5%) соответственно. Через 3 месяца ПОД вместе с остеокластами составила 33941,4 мкм^2 (53,6%), в то же время ПФД была равна 29382,6 мкм^2 (46,4%).

Показатели ПОД и ПФД в микропрепаратах через 3 месяца составили 30423,2 мкм^2 (67,5%) и 14656,7 мкм^2 (32,5%).

В 6 группе через 3 месяца составила 20045,1 мкм^2 (40,9%), также оказалась сопоставима с показателем в контроле, составив 28933,6 мкм^2 (59,1%). В 7 группе через 3 месяца эти показатели составили 27469,2 мкм^2 (51,4%) и 25992,5 мкм^2 (48,6%), что несколько ниже соответствующих показателей в контрольной группе. ПОД и ПФД в исследуемых образцах 8 группы оказалась ниже, чем в контрольной группе, составив через 1 месяц 43340,2 мкм^2. Через 3 месяца общая площадь клеточных элементов составила 56952,3 мкм^2, из них ПОК, составила 28264,9 мкм^2 (49,6%), а ПФД – 28687,3 мкм^2 (50,4%).

В 4 группе животных. ПОД в микропрепаратах через 1 месяц, практически в два раза превышала данный показатель контроля, составив 35128,6 мкм^2 (58,4%) в то время, как ПФД была ниже – 24987,4 мкм^2 (41,6%). Через 3 месяца эти показатели составили 72391,3 мкм^2 (68,85%) и 32745,7 мкм^2 (31,1%).

Морфометрическое исследование показало, что у животных 1 группы, выведенных через 1 месяц, количество клеток остеогенного дифферона (ОД), полученные при подсчете абсолютных значений, составило: остеобластов – 108 (19,5%), остеоцитов – 69 (12,4%), остеокластов – 7 (1,3%) и фибробластов – 371 (66,8%). При подсчете абсолютных и процентных значений количества клеток через 3 месяца, обнаружили, что количество остеобластов составило 329 (41,7%), остеоцитов – 142 (18,1%), остеокластов – 14 (1,8%), а фибробластов – 303 (38,5%). Данные показатели свидетельствуют о значительном росте количества остеогенных клеток, и, как следствие, об увеличении общего количества клеток.

Показатели ОД сопоставимы с данными первой группы были во 2 и 5 группе животных. Так во 2 группе через 1 месяц количество остеобластов в исследуемых образцах составило 101 (15,2%), остеоцитов – 189 (28,5%), остеокластов – (6,79%), а через 3 месяца остеобластов в 10 полях зрения составило 212 (29,4%), остеоцитов – 224 (31,1%), остеокластов – 15 (2,1%). В 5 группе через 1 месяц количество остеобластов в изучаемых областях микропрепаратов составило 101 (25,3%), остеоцитов – 75 (31,8%), остеокластов – 18 (4,5%), а через 3 месяца остеобластов – 286 (48,4%), остеоцитов – 188 (31,8%), остеокластов – 12 (2,1%).

По сравнению с первой группой существенно выше показатели ОД выявлены в 3 и 4 группе животных. В 3 группе через 3 месяца абсолютное количество остеобластов в 10 полях зрения составило 187 (22,7%), остеоцитов – 351 (44,7%), остеокластов – 102 (12,9%). Количество остеобластов в исследуемых образцах 4 группы животных через три месяца в исследуемых образцах было обнаружено 423 остеобласта (35,3%), 377 остеоцита (31,5%), 109 остеокластов (9,1%).

В 6,7 и 8 группе показатели ОД были значительно ниже, чем в контроле и во всех трех группах не отмечается значительных изменений по качественному или количественному составу клеток в эксперименте через 1 и 3 месяца.

При морфометрическом исследовании ангиогенеза в микропрепаратах, полученных от животных всех групп, оценивали площадь сосудов (ПС), общий

периметр их стенки (ОПСС) и средний диаметр (СДС). Морфометрические показатели ангиогенеза у животных 1 группы, выведенных через 1 месяц, были следующими: ПС составила 6173,3 мкм^2, ОПС – 1445,9 мкм, а СДС – 6,9 мкм. Показатели ОПСС и СДС свидетельствуют о том, что ангиогенез микроциркуляторного русла в данных препаратах начинается с образования капилляров, однако большая часть этих капилляров находится еще в начале процесса формирования. Показатели ангиогенеза в образцах тканей, полученных от животных данной группы, выведенных из эксперимента через 3 месяца, выросли по сравнению с показателями, полученными через 1 месяц эксперимента. ПС составила 7597,9 мкм^2, ОПСС – 1723,2 мкм, а СДС – 7,3 мкм, что позволяет говорить о пролиферации и усложнении организации микроциркуляторного русла, появлении некоторого количества сформированных капилляров.

Надо отметить, что показатели ангиогенеза выше, чем в контроле были в третьей группе и существенно выше чем в контроле – в четвертой.

Так в 3 группе ПС в микропрепаратах, полученных от животных, выведенных из эксперимента после 1 месяца, составила 10352,6 мкм^2, а ОПСС – 6728,8 мкм. Данные показатели превышают показатели контроля и свидетельствуют о большей активности ангиогенеза у животных данной группы. При этом СДС в исследуемых образцах составил 7,9 мкм, что свидетельствует о преобладании сформированных капилляров среди всех сосудов микроциркуляторного русла. Через три месяца ангиогенез в данной группе также проходил значительно более активно, чем у животных первой группы: ПС составила 13216,4 мкм^2, а ОПСС – 9251,4 мкм. СДС микроциркуляторного русла составил 10,6 мкм, что позволяет предположить начало дифференцировки капилляров на прекапиллярные артериолы и посткапиллярные вен.

Показатели неоангиогенеза во второй группе оказались незначительно выше, чем в группе 1. Через 1 месяц ПС составила 8856,4 мкм^2, ОПСС – 5975,6 мкм, а СДС – 7,8 мкм. Показатели ПС и ОПСС по сравнению с показателями животных, выведенных из эксперимента через 3 месяца, также выросли в среднем в 1,5 раза.

Активность образования сосудов микроциркуляторного русла над титановой мембраной с диаметром 1,0 мм (пятая группа) через 1 месяц сопоставима с показателями контрольной группы – ПС составила 6515,3 мкм^2, ОПСС – 1579,6 мкм, а СДС – 7,1 мкм. Показатели ангиогенеза в данной группе оказались несколько ниже, чем показатели контрольной группы через 3 месяца после начала эксперимента: ПС составила 7003,1 мкм^2, ОПСС – 1913,5 мкм^2, а СДС – 7,1.

Ангиогенез в 6,7,8 группах протекал медленнее, чем в контроле. Так через 3 месяца в 6 групе показатели ОС, ОПСС, СДС оказались незначительно выше, чем в образцах, полученных через 1 месяц после начала эксперимента и составили 6285,9 мкм^2, 1398,1 мкм и 6,9 мкм соответственно. В 7 группе эти показатели составили: ПС – 7867,2 мкм^2, ОПСС – 1751,5 мкм, СДС – 7,6 мкм, что отражает дифференцировку микроциркуляторного русла по капиллярному типу. В восьмой группе 6999,2 мкм^2, 1701,1 мкм., 7,1 мкм.

В 4 группе показатели активности ангиогенеза также оказались значительно выше, чем во всех группах. Через 3 месяца ПС составила 28478,2 мкм^2, что в 3,5 раза выше данного показателя в контроле. Также значительно выше оказался

показатель ОПСС – 16841,7 мкм. СДС составил 9,9 мкм, что подтверждает начало формирования пре- и посткапиллярных сосудов в данных препаратах, а, следовательно, и более высокий уровень организации микроциркуляторного русла.

При оценке репарации костной ткани важным параметром определения уровеня организации костной ткани является относительная плотность костной ткани (ОПКТ). У животных 1 группы, выведенных через 1 месяц, данный показатель составил 0,39 относительных единиц (ОЕ) а через 3 месяца 0,53 ОЕ.

По данному показателю значения выше были в 3,4.5 группе животных. Так в 3 группе через 1 месяц ОПКТ составила 0,61 ОЕ, что в 1,5 раза превышает данный показатель в микропрепаратах контрольной группы и свидетельствует о большей дифференцировке и состоятельности костной ткани в данной опытной группе по сравнению с контрольной группой. Через 3 месяца показатель ОПКТ составил 0,76 ОЕ и оказался значительно выше данного показателя в микропрепаратах, полученных от животных первой группы.

В четвертой группе ОПКТ в препаратах также оказалась значительно выше по сравнению с показателем 1 группы и составила 0,64 ОЕ. Через 3 месяца ОПКТ составила 0,80 ОЕ и также оказалась значительно выше данного показателя в контрольной группе, что также подтверждает более высокий уровень организации костной ткани при использовании титановой мембраны с диаметром пор 1,0 мм и деминерализованного компонента.

В пятой группе через 1 месяц ОПКТ составила 0,49 ОЕ, что также превышает данный показатель в контрольной группе и свидетельствует о большей состоятельности костной ткани над титановой мембраной с диаметром отверстий 1,0 мм по сравнению с заживлением под кровяным сгустком. Через 3 месяца ОПТК в данных образцах составила 0,80 ОЕ, что тоже выше, чем в образцах, полученных от контрольной группы и показывает большую состоятельность костной ткани над титановой мембраной.

В остальных группах показатель ОПКТ был сопоставим с показателями контрольной группы. Так во второй группе через 1 мес ОПТК составила 0,38 ОЕ относительных единиц, через 3 месяца составила 0,56 ОЕ, что незначительно превышает данный показатель в 1 группе.

В 6,7,8 группах показатели ОПКТ были сопоставимы. Через 3 месяца ОПТГ составил 0,49 ОЕ, что значительно меньше, чем соответствующий показатель контрольной группы. В 7 группе через 3 месяца показатель ОПКТ также оказался сопоставим с соответствующим показателем контрольной группы и составил 0,59 ОЕ. В восьмой группе ОПКТ в группе через 3 месяца ОПКТ в данных образцах составила 0,5 ОЕ, что незначительно меньше, чем аналогичный показатель контроля и свидетельствует о меньшей состоятельности костной ткани при использовании титановой мембраны с диаметром отверстий 1,0мм и костного материала тотальной минерализации.

В целом, в четвертой группе ОПКТ в препаратах оказалась значительно выше по сравнению с показателем контрольной группы и большинства остальных групп как через 1 месяц, так и через три, что также подтверждает более высокий уровень организации костной ткани при использовании титановой мембраны с диаметром пор 1,0 мм и деминерализованного компонента.

Результаты лечения пациентов с атрофией альвеолярного гребня

Анализ состояния челюстных костей **в первой контрольной группе** до операции показал: рентгенологическая высота АЧНЧ составляла от 4 до 20мм ширина от 4 до 14,5мм; высота АОВЧ составила от 7 до 20мм, ширина от 4 до 14мм.

Результаты клинической оценки в раннем послеоперационном периоде по данным опроса больных показали, что болевой синдром практически отсутствовал, в большинстве случаев пациенты анальгетики не принимали, боль, как правило, прекращалась на третьи сутки после операции. Температурная реакция практически у всех пациентов отсутствовала, отек у всех был незначительным.

Оценка остеоинтеграции в области имплантации в 1 контрольной группе показал: рентгенологическая высота через 12 месяцев снизилась на 1,5мм (1,5 ± 0,3) мм, через 24 месяца на 3,25 мм. У 10 пациентов этой группы произошла потеря кости по высоте и ширине в связи с явлениями периимплантита, что привело к дезинтеграции 6 имплантатов через 12 месяцев и 3 имплантатов через 24 месяца.

Во второй контрольной группе высота АЧНЧ была от 7,0 до 16,0 мм, при ширине от 4,0 до 6,0 мм. При исследовании верхней челюсти выявлено, что рентгенологическая высота АОВЧ составила от 8,2 до 15 мм, ширина от 4 до 9 мм.

По данным опроса больных в раннем послеоперационном периоде болевой синдром был слабовыраженным, в половине случаев пациенты анальгетики принимали в первые три дня после операции, болевой синдром прекращался к 4-5 суткам после операции. Температурная реакция была слабовыраженной, лишь у 2 пацентов наблюдалась субфебрильная температура в первые трое суток после операции. Сравнение клинических признаков в послеоперационном периоде показало, что отек был незначительным в зоне 120 имплантатов. Среднее значение показателя общесоматическое состояния составило 1,24 балла.

Оценка остеоинтеграции в области имплантации во второй контрольной группе показал, что рентгенологическая высота через 12 месяцев в среднем снизилась на 0,15 мм (0,15 ± 0,03), через 24 месяца на 1,05 мм. У 3 пациентов из этой группы произошла потеря кости в связи с явлениями периимплантита, что привело к дезинтеграции 6 имплантатов.

У пациентов **первой группы сравнения** по данным КЛКТ высота альвеолярного гребня обеих челюстей до операции была в диапазоне от 7 до 21 мм, при ширине от 3,0 до 4,0 мм.

Результаты клинической оценки в раннем послеоперационном периоде показали, что болевой синдром был слабовыраженным. В половине случаев пациенты анальгетики принимали в первые три дня после операции, болевой синдром прекращался к четвертым-пятым суткам после операции. Температурная реакция была слабовыраженной. Сравнение клинических признаков показало, что отек был незначительным в зоне 19 имплантатов. Среднее значение показателя общесоматического состояния составило 1,17 балла.

Оценка остеоинтеграции в области имплантации показал, что рентгенологическая высота через 12 месяцев в среднем снизилась на 0,2 (0,2 ± 0,05) мм, через 24 месяца на 0,3 мм, ширина на 0,3 ± 0,8 мм. У 2 пациентов из этой группы произошла потеря кости в связи с явлениями периимплантита, что привело к дезинтеграции 7 имплантатов через 12 месяцев и 0 имплантатов через 24 месяца.

У пациентов **второй группы сравнения** по данным компьютерной томографии высота альвеолярного альвеолярного гребня обеих челюстей до операции была в диапазоне от 7,5 до 19 мм, при ширине от 3,0 до 4,0 мм.

Результаты клинической оценки в раннем послеоперационном периоде по данным опроса больных показали, что болевой синдром был слабовыраженным, примерно в половине случаев пациенты анальгетики принимали в первые три дня после операции, болевой синдром прекращался к 4-5 суткам после операции. Температурная реакция была слабовыраженной, лишь у 7 пацентов наблюдалась субфебрильная температура в первые трое суток после операции. Сравнение клинических признаков в послеоперационном периоде показало, что отек был незначительным в зоне 22 имплантатов. Среднее значение показателя общесоматическое состояния составило1,3 балла.

Оценка остеоинтеграции в области имплантации в первой группе сравнения проводился через 12, 24 месяцев после операции. Рентгенологическая высота через 12 месяцев в среднем снизилась на 0,6 (0,1 ± 0,05) мм, через 24 месяца на 0,42мм (0±1,1мм), ширина на 0,3 ± 0,8 мм. У 1 пациента из этой группы произошла потеря кости в связи с периимплантитом, что привело к дезинтеграции 1 имплантата.

ВЫВОДЫ

1. По данным КМТГ Костнозамещающий материал BioOST xenograft mineral и BioOST xenograft collagen показали высокий процент пористости, низкий процент минеральной плотности (в среднем 0,417 г/см^3 и 0,199 г/см^3 соответственно), большое расстояние между частицами у материала bioOST Xenograft Collagen (до 3000 мкм) в сравнении с bioOST XENOGRAFT Mineral (от 100 до 600 мкм), что делает материал с более высоким содержанием коллагена более перспективным для направленной тканевой регенерации.

2. Костные материалы для направленной регенерации с высоким содержанием коллагена показали более быструю и интенсивную репарацию чем материалы с высоким содержанием минеральных соединений. В группе животных, где применялись материалы субтотальной деминерализации размер площади остеоида был 563581,38 мкм^2, превышая более чем в 1.5 раза данный показатель в контрольной группе (325396,23 мкм^2) и более чем в 2 разав в группе, где использовался материал тотальной минерализации (261298,67 мкм^2).

3. Каркасные титановые мембраны в эксперименте на животных показали большую эффективность при направленной костной регенерации чем коллагеновые мембраны, при этом эффективность титановых мембран не зависит от диаметра отверстий, но диаметр отверстия необходимо учитывать при использовании материалов для направленной костной регенерации с разным размером гранул.

4. Разработаные клинические рекомендации по восстановлению альвеолярной кости, основанныие на применении костно-замещающих материалов с высоким содержанием коллагена в сочетании с титановыми каркасными мембранами делают результаты операции по установке имплантатов более эффективными и предсказуемыми.

5. Применение титановой каркасной мембраны в сочетании с костнозамещающим материалом на основе коллагена является методом выбора при лечении пациентов с выраженной атрофией альвеолярного гребня.

ПРАКТИЧЕСКИЕ РЕКОМЕНДАЦИИ

1. При применении методов направленной костной регенерации для устранения дефектов альвеолярного гребня при атрофии II-IV степени в качестве костных наполнителей рекомендовано применять костнозамещающие материалы с высоким содержанием коллагена, а не минерального компонета.

2. При применении методов направленной костной регенерации для устранения дефектов альвеолярного гребня при атрофии II-IV степени в качестве барьерной и каркасной мембраны рекомендовано применять перфорированные титановые мембраны.

3. Выбор титановых мембран по принципу диаметра отверстий зависит от размер частиц костного наполнителя, применяемого в качестве костнозамещающего материала при направленной костной регенерации.

4. Оптимальным сроком удаления титановой мембраны является 6 месяцев, когда достигается оптимальная остеоинтеграция установленных имплантатов и созревание костной ткани в области аугментации.

5. Применение титановой каркасной мембраны в сочетании с костнозамещающим материалом на основе коллагена является методом выбора при лечении пациентов с выраженной атрофией альвеолярного гребня, особенно при лечении пожилых пациентов.

ПЕРСПЕКТИВЫ ДАЛЬНЕЙШЕЙ РАЗРАБОТКИ ТЕМЫ

Перспективой в дальнейшей разработке темы исследования повышения эффективности восстановления объема альвеолярного гребня с помощью методов направленной костной регенерации является изучение эффективности применения матриксов, созданных с помощью технологий тканевой инженерии. Данные технологии позволят разрабатывать материалы, обладающие оптимальной биосовместимостью и высоким остеоиндуктивным потенциалом. Кроме того, перспективным направлением является применение программ поддержки принятия врачебных решений на основе искусственного интеллекта для оптимального планирования имплантационного лечения у пациентов с потерей зубов в условиях атрофии альвеолярного гребня.

СПИСОК РАБОТ, ОПУБЛИКОВАННЫХ ПО ТЕМЕ ДИССЕРТАЦИИ:

1. Долгалев, А. А. Применение 3D-технологий при планировании направленной костной регенерации / А. А. Долгалев, Д. С.-А. Елдашев, Н. Г. Аракелян // 3D-технологии в медицине : материалы IV Всерос. науч.-практ. конф. – Нижний Новгород, 2019. – С. 12-13.

2. Исследованиение наноструктурированных поверхностей имплантатов сплава ВТ-6 in vivo / В. И. Зеленский, А. А. Долгалев, Д. С. А. Елдашев, У. Э. Ешкулов // Мед. алфавит. – 2020. – № 12. – С. 12-14.

3. Куценко, А. П. Метод имплантации с открытым синуслифтингом / А. П. Куценко, Д. С.-А. Елдашев, Е. М. Бойко // Актуал. аспекты стоматологии : материалы 61-й Всерос. стоматол. науч.-практ. конф. – Ставрополь-Буденновск : Изд-во СтГМУ, 2022. – Т. XI. – С. 25-28.

4. Морфологическая оценка костной ткани под коллагеновыми и титановыми мембранами в эксперименте / А. А. Долгалев, И. С. Амхадов, Р. М. Атабиев [и др.] // Мед. алфавит. – 2018. – Т. 3, № 24. – С. 32-38.

5. Морфологическая оценка остеоинтеграции при замещении дефекта нижней челюсти имплантатами, изготовленными с применением аддитивных технологий. Экспериментальное исследование / А. А. Долгалев, Д. С. Святославов, В. А. Путь [и др.] // Мед. алфавит. – 2019. – Т. 1, № 5. – С. 63-68.

6. Оценка эффективности ксеногенного материала в месте проведения костнопластической процедуры на альвеолярном гребне челюсти в случае обнажения dPTFE мембраны / А. В. Жданов, Д. С. Алешин, Ш. М. Хасанов [и др.] // Мед. алфавит. – 2021. – № 2. – С. 47-52.

7. Применение метода костной пластики реверсивным блоком на нижней челюсти. Клинический случай / М. Г. Мусаев, А. А. Долгалев, Д. С. А. Елдашев [и др.] // Гл. врач Юга России. – 2022. – № 3. – С. 4-9.

8. Сравнительная характеристика применения костнозамещающих материалов на минеральной основе и на основе коллагена / А. А. Долгалев, Д. С. А. Елдашев, С. Г. Ивашкевич [и др.] // Мед. алфавит. – 2020. – № 23. – С. 45-47.

9. Характеристика тканевых ответов на титановые сетки с различной сквозной пористостью в эксперименте / Д. С. А. Елдашев, А. А. Долгалев, А. Б. Дымников [и др.] // Мед. алфавит. – 2020. – № 23. – С. 21-24.

10. Restoration of alveolar defects using allogenic bone blocks / E. M. Boyko, A. A. Dolgalev, D. S. A. Eldashev [et al.] // International Journal of Innovative Medicine. – 2021. – 1. – P. 15-19.

СПИСОК СОКРАЩЕНИЙ И УСЛОВНЫХ ОБОЗНАЧЕНИЙ

АОВЧ – альвеолярный отросток верхней челюсти
АГНЧ – альвеолярный гребень нижней челюсти
ГАП – гидроксиапатит
ГВКТ – грубоволокнистая костная ткань
ГК – гиалуроновая кислота
КЛКТ – конусно-лучевая компьютерная томография
КМБ – костный морфогенетический белок
КМК – костный минеральный компонент
МКЗМ – минеральный компонент заместительного материала
НИР – научно-исследовательская работа
НРКТ – направленная регенерация костной ткани
ОПТГ – ортопантомограмма
ПКТ – пластинчатая костная ткань
ПТФЭ- политетрафторэтилен
РСЛЛ – реакции специфического лизиса лейкоцитов
СТ- соединительная ткань
ЧЛО – челюстно-лицевая область
ЧЛХ – челюстно-лицевая хирургия
ЭДТА – этилендиаминтетраацетат
ЭСМ – электронная сканирующая микроскопия