



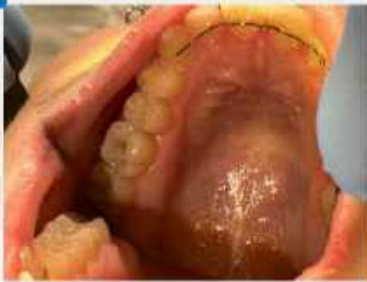Студент: 4 курса
Агряев Санан Владимирович
Руководитель:
Алферова Елена
Александровна
Образовательная
организация:
ВГМУ им. Н.Н.Бурденко



Описание клинического случая

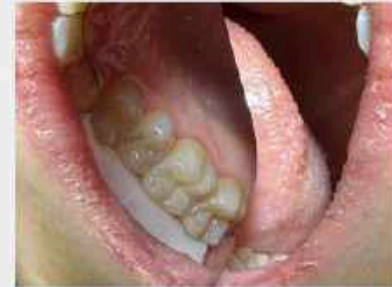Клинический случай №1. Пациент: Б., 21 год, обратилась 14.09.2023 в клинику с жалобами на боли во время приема сладкой пищи, после устранения раздражителя боли прекратились. При осмотре: зуб 2.6 имеет кариозную полость на жевательной поверхности. Зондирование болезненно по дну кариозной полости, слизистая оболочка без видимых патологических изменений. Диагноз: K02.1 кариес (глубокий) 2.6 зуба. План лечения кариеса с последующим восстановлением анатомии зуба под местной анестезией. После проведения инфильтрационной анестезии раствором Артикаина 4% 1,8 мл зуба 2.6.

ДО



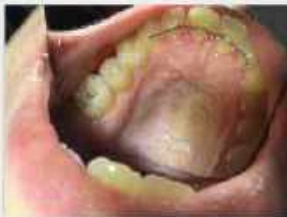Диагноз: K 02.1 кариес дентина (глубокий кариес)

ПОСЛЕ



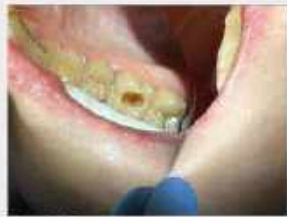Проведено лечение 2.6 зуба

Этапы лечения

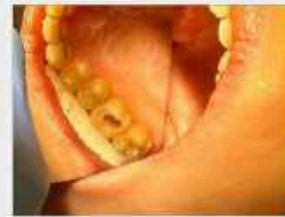

Этап 1. Препарирование кариозной полости

Удаляем все пораженные кариесом ткани зуба шаровидным бором с алмазным напылением турбинным наконечником.

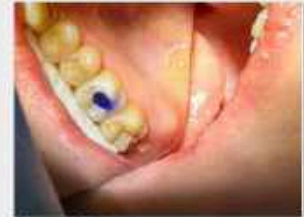

Этап 2. Препарирование кариозной полости
Расширяем кариозную полость шаровидным бором турбинным наконечником, чтобы убрать острые края и создать фалц по краю отпрепарированной полости, для хорошей фиксации композита.



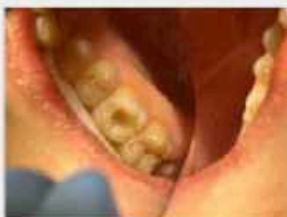Этап 3. Некрэктомия

Проводим некрэктомию при помощи углового наконечника, твердосплавным бором.



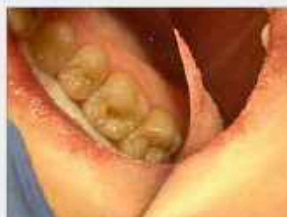Этап 4. Метод тотального протравливания

Проводим протравливание к подготовленной полости ортофосфорной кислотой, дентин протравливаем 15 секунд, эмаль 30сек (для удаления смазанного слоя и создания микропор для сцепления адгезива).



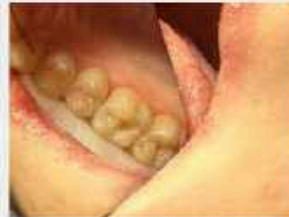Этап 5. Нанесение адгезива

Наносим специальный состав (бонд) для обеспечения сцепления материала с зубом и засвечиваем полимеризационной лампой (метод одностатный).



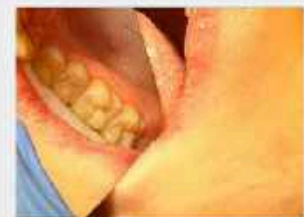Этап 6. Восстановление анатомической формы зуба

Восстанавливаем анатомию зуба с послойным нанесением композитного материала Estelite с предварительным определением цвета (A2 по шкале Вита).



Этап 7. Восстановление анатомической формы зуба

Восоздаем Фиссуры, бугры зуба и засвечиваем материал для финального затвердевания.



Этап 8. Шлифовка, полировка

После восстановления анатомической формы зуба определяется фиссурно-бугорковый контакт с зубами антагонистами. Проводим шлифовку и полировку пломбы.

Материалы и методы

Артикаин 4% 1,8 мл, Estelite, ортофосфорная кислота, Бонд 5 поколения, пломбирочный материал (По шкале Вита цвет A2).

Заключение

Были произведены этапы: аппликационная анестезия, препарирование кариозной полости, некрэктомия, тотальное протравливание, нанесение адгезива, восстановление анатомической формы зуба, шлифовка и полировка пломбы. В результате проделанной работы по лечению глубокого кариеса 2.6 зуба мы достигли желаемого результата.



Олимпиада ВГМУ 2023

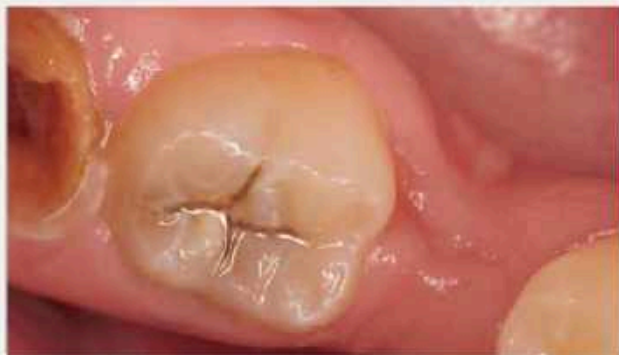

Студент: 5 курса
Бажанова Валерия Тагировна
Руководитель:
Красникова Оксана Павловна
Образовательная
организация:
ВГМУ им. Н. Н. Бурденко

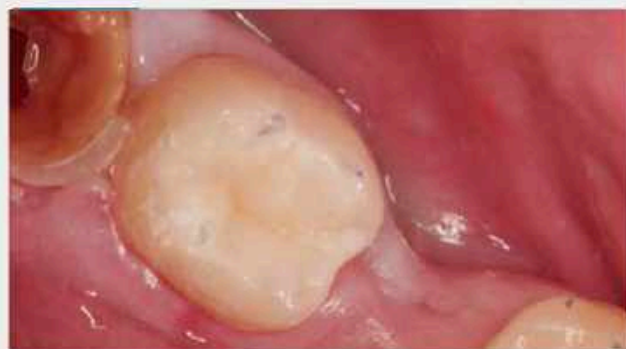

Описание клинического случая

В клинику терапевтической стоматологии обратился пациент С., 26 лет, с жалобами на кратковременные боли в 47 зубе при приеме пищи. Боли появились около года назад. Самопроизвольные боли в зубе отрицает. При объективном осмотре на окклюзионной поверхности зуба 47 кариозная полость, заполненная пигментированным дентином. Зондирование болезненно по дну кариозной полости, термометрия болезненна на холодное, перкуссия безболезненна.

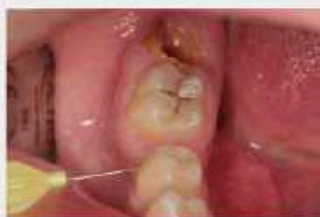

Зуб 47 до проведения лечения



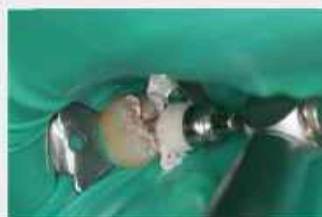Зуб 47 после проведенного лечения

Этапы лечения



Этап 1. Анастезия

Проведение интрасептальной анестезии в основание медиального и дистального осевого зуба 47 иглой 31G 0,26X12 мм от Nipro



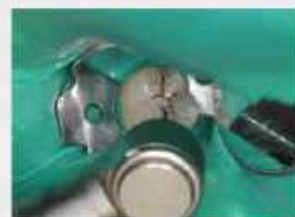Этап 2. Наложение коффердама. Снятие налета.

Наложение коффердама, кламп 12А. Снятие мягких зубных отложений чашеобразной нейлоновой щоточкой для углового наконечник пастой ПолирПаст от Омега-дент.



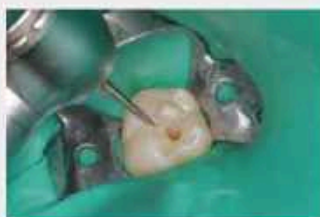Этап 3. Создание окклюзионного ключа.

Окклюзионный ключ сделан из жидкого коффердама OptiDent и фиксирован на бреше размера L. Затем был перевернут в телефон для избегания сцепления между композитом и ключом.



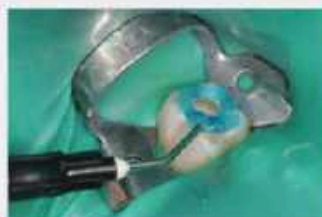Этап 4. Раскрытие и расширение полости. Некрастомия

Шерошным алмазным бором крупной зернистости было проведено удаление подритых краев эмали, не имеющего под собой плотного, здорового дентина. Создание границ полости в зоне прозрачного и интактного дентина было с использованием шерошного твердосплавного бора.



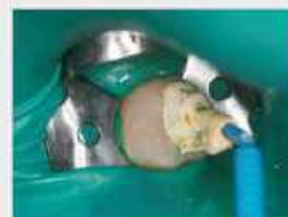Этап 5. Формирование полости и финирирование краев эмали

Конусовидным алмазным бором мелкой зернистости данный этап проводился с учетом ретенции и резистенции тканей зуба. Удаление ослабленных участков эмали, придание ей гладкости было произведено финиром.



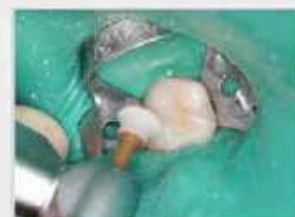Этап 6. Адгезивный протокол

Протравливание эмали (15 сек.), смывание геля (30 сек.) и последующее высушивание перед нанесением адгезива 7 поколения на эмаль и дентин. Раздувание вустаром и их полимеризация в течение 20 секунд.



Этап 7. Наложение композита

Во время восстановления дентинного этажа использовался текучий композит для создания адгезивного слоя. Затем проводилось послойное внесение вязкого композита и засвечивание опоя в течение 10 сек. Фиксация ключа на эмалевом этапе и заключительная полимеризация 40 сек. со всех поверхностей.



Этап 8. Финишная полировка

Полирование ристартири для придания ей гладкой, блестящей поверхности производилась полиром ENHANCE

Материалы и методы

Выбор интрасептальной анестезии связан с возможностью использования меньших доз местного анестетика и быстрым наступлением анестезии. Использовался анестетик АРТИКАИН ИНИБСА 1:100 000.

Травление эмали –Травекс 37, Адгезив 7 поколения - ADPER PROMPT L-POP. Засвечивание лампой Valo.

Во время создания анатомической формы зуба использовался текучий композит Estelite Flow Quick, дентинный этап - Asteria A3B, эмалевый этап - Asteria OcE.

После финишной полировки и снятия коффердама удаление супраконтактов не понадобилось, что связано с правильным методом изготовления ключа.

Завершающим этапом было проведение постбондинга материалом OptiGuard, который снижает стрессовую деминерализацию эмали.

Заключение

Применение окклюзионного ключа в практике врача стоматолога позволяет сократить время работы и максимально точно восстановить анатомические особенности зуба. Это необходимо для полноценной функциональной способности зубочелюстной системы как единого аппарата.

Мы должны стараться подражать природной красоте зубов, а не упрощать её.



Олимпиада ВГМУ 2023



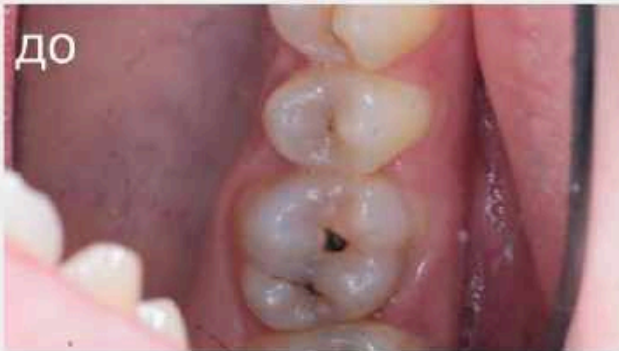Студент: 5 курса
Белозерских Иван
Владимирович
Руководитель: доцент, к.м.н.
Лелёхина Людмила Ивановна
Образовательная
организация:
ВГМУ им. Н. Н. Бурденко



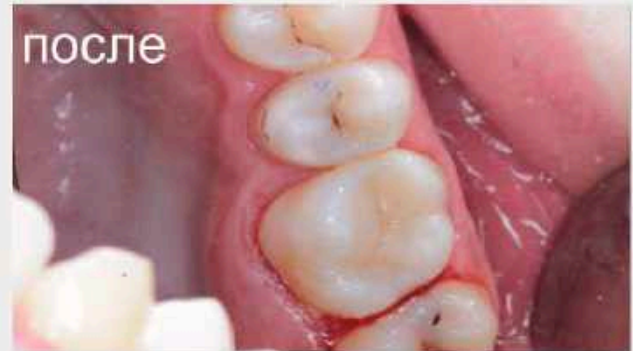Описание клинического случая

Пациент Д., 23 года обратился в клинику с жалобами на периодически возникающую кратковременную боль при приеме холодной и сладкой пищи. Впервые ощущения возникли пол года назад.

Объективно: 1.6 зуб – на окклюзионной поверхности кариозная полость большой глубины, выполненная размягчённым и пигментированным дентином. Зондирование болезненное по дну кариозной полости. Перкуссия зуба безболезненная. Реакция на холод кратковременная. Диагноз: К.02.1 – кариес дентина, глубокий кариес, I класс по Блэку.

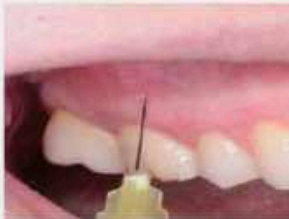

На окклюзионной поверхности зуба 1.6 имеется кариозная полость в области центральной ямки, а также в области носой фиссуры, отделяющей дистально-нёбный бугор от медиально-нёбного.



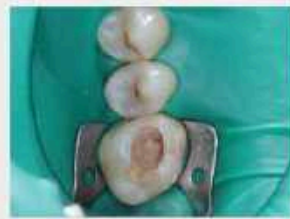Была воссоздана анатомия и восстановлена функция зуба 1.6. На фото – финальный результат после шлифования и полировки.

Этапы лечения



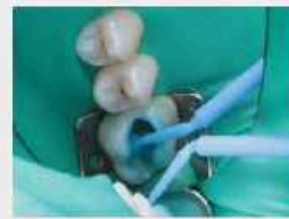Этап 1. Анестезия, очистка зуба от налёта.

Была проведена инфратрахеальная анестезия зуба 1.6 с предшествующей аппликационной. После этого выполнена чистка зуба Air Flow.



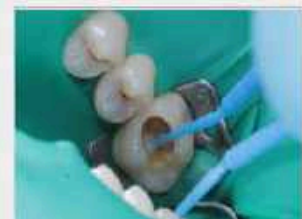Этап 2. Препарирование с последующим наложением коффердама и антисептической обработкой.

Произведено раскрытие, расширение, интродукция с использованием кариес-матресо, формирование полости, создание слоя эмалево-фторированной. Затем наложение системы коффердама, с последующей обработкой 0,05% раствором хлоргексидина.



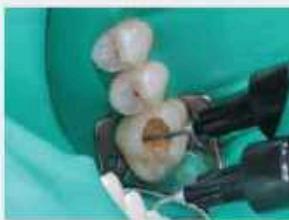Этап 3. Тотальное протравление эмали и дентина

На высушенную полость была нанесена 37% ортофосфорная кислота, сначала на эмаль, затем на дентин. Время травления эмали – 30 сек., а дентина – 15 сек. Кислоту необходимо втирать в полость. После чего её нужно смыть водой.



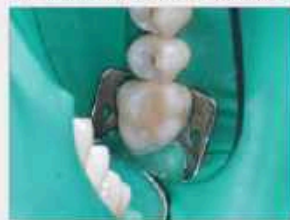Этап 4. Внесение адгезива

Бонд вводился в полость методом 2 капли, тщательно втерт в полость, после чего раздут до прекращения эффекта волны и полимеризован.



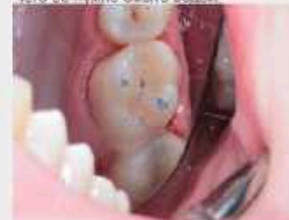Этап 5. Внесение текучего материала

Текучий материал был распределён равномерно по дну полости и полимеризован.



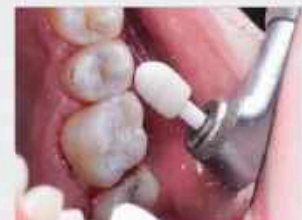Этап 6. Пломбирование полости

Восстановление зуба происходило поэтапным внесением пломбирочного материала с воссозданием дентинного, эмалевого этапов.



Этап 7. Снятие коффердама, окклюзионная коррекция

Проверка окклюзии происходила с использованием копировальной бумаги



Этап 8. Избирательная шлифовка и полирование

Были убраны излишки материала, было произведено придание пломбе гладкости и блеска.

Материалы и методы

Материалы: Анестезия: Артикаин с адреналином форте (40мг + 0,01мг/мл); гель травильный 37% Itabond; Адгезив 5 поколения: OptiBond Solo Plus; Текучий материал – EtFlow A3; Композитный материал – Spectra ST HV A3.5, A2; Полир Диск «KagaYuki StarFlex»; Полиры «KagaYuki Enforce Pin» конус, белый, розовый, жёлтый; Щётка Oscilablast

Методы: Анестезия – техника инфратрахеальной анестезии; Препарирование – препарирование эмали осуществлялось в жидком боре шаровидной формы, а дентина – шаровидным бором шаровидной формы. Создание слоя проводилось алмазным шаровидным бором. Травление эмали и дентина – метод поэтапного травления; Адгезия – метод 2 капли; Пломбирование – внесение пломбирочного материала A 3.5 поэтапно в качестве дентинного этапа под каждый бугор, затем материала A 2 в качестве эмалевого этапа; Полирование – использование вна-апп полир «KagaYuki Enforce Pin» конус, белый, розовый, жёлтый, щётку Oscilablast, после Полир Диска «KagaYuki StarFlex».

Заключение

На зубе 1.6 было проведено лечение глубокого кариеса, с восстановлением жевательной поверхности материалом Spectra ST HV A3.5, A2. Имеющаяся кратковременная боль прекратилась.

Рекомендации пациенту: Провести полную санацию полости рта, сделать профессиональную чистку, наладить гигиену, осмотр каждые пол года.



Олимпиада ВГМУ 2023

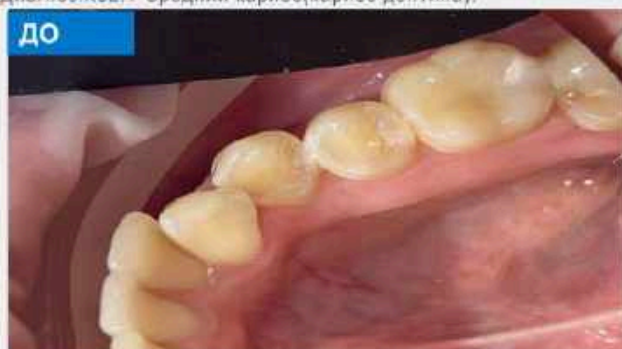

Студент: 5 курса
Беликова Евгения Сергеевна
Руководитель:
Красникова Оксана Павловна
Образовательная
организация:
ФГБОУ ВО ВГМУ им
Н.Н.Бурденко

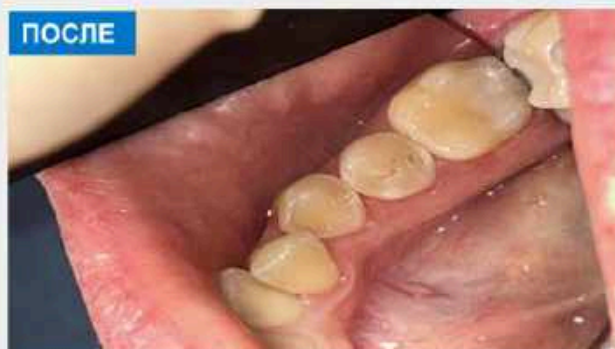

Описание клинического случая

Девушка 22 года обратилась за помощью в клинику Института стоматологии ВГМУ им. Н.Н. Бурденко с жалобами на повышенную чувствительность в области 3.5, 3.6 зубов от термических раздражителей, периодически возникающую боль при приеме сладкой пищи, проходящую после устранения раздражителя. При осмотре полости рта на дистально-апроксимальной поверхности зуба 3.5 было обнаружено участок деминерализации эмали беловатого оттенка. При зондировании выявляется участок шероховатой эмали, термометрия безболезненно, перкуссия безболезненно. Зуб ранее не лечен. При проведении рентгенологической диагностики на дистально-апроксимальной поверхности была выявлена скрытая кариозная полость. Диагноз: K02.1 Средний кариес (кариес дентина).

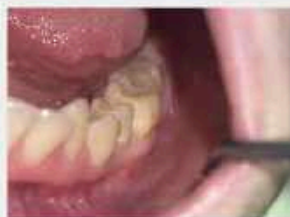

ДО



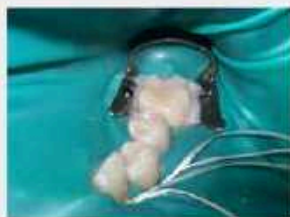ПОСЛЕ

Этапы лечения



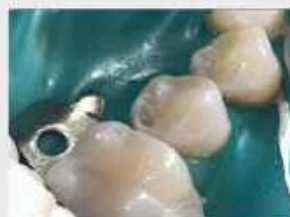Этап 1. Анестезия

Проведена инфильтрационная анестезия раствором «Артикаин-Ибупрофен 1:200000». Эффект анестезии представлен в виде побелевшей слизистой оболочки.



Этап 2. Установка коффердама

Для абсолютной изоляции использована система коффердам кламп 13A и LiquidDam. Выделено 3 зуба, что в процессе дает возможность ускорить матричную систему и правильно восстановить анатомию дистально-апроксимального гребня.



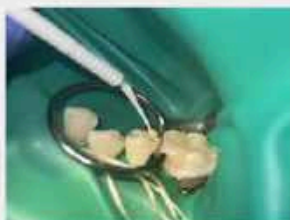Этап 3. Препарирование

Этап препарирования выполнен алмазными борами для раскрытия кариозной полости и твердосплавными для выполнения некрэктомии с использованием водного охлаждения.



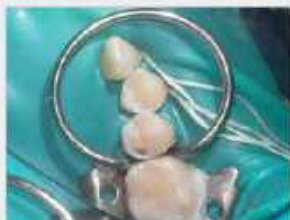Этап 4. Установка матричной системы

Насмотря на сохранность контура дистально-апроксимального свода использована матричная система TOP BM для полного восстановления объема дистально-апроксимального гребня.



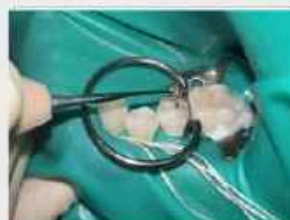Этап 5. Адгезивный протокол

Для создания участка механической ретенции в области призматической эмали была использована техника экспозиции 15 секунд, высушивание умеренной воздушной струей – 5 секунд и полимеризация 10 секунд. Для имитации дентинного слоя использован Estelite Asteria A3B.



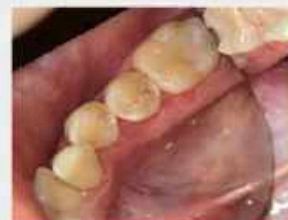Этап 6. Пломбирование

Для создания слоя сополимеризации использовался Estelite Universal Flow A3.



Этап 7. Восстановление жевательной поверхности

Использован материал Astelita A3B для имитации дентинного слоя и Astelita OCE для восстановления эмали, дистальная ямка окрашена композитной краской Esmatite Brown2



Этап 8. Финишная обработка

Проверка окклюзии с помощью артикуляционной бумаги. Обработка апроксимальной поверхности 3M Sof-Lex Red. Полирование выполнено с применением Enhance и Occlusbrust.

Материалы и методы: Инфильтрационная анестезия раствором «Артикаин-Ибупрофен 1:200000» илтой 12 мм введением поднадкостнично. Изоляция рабочего поля с применением системы коффердам кламп Блингера 13A (KSK, Dental, Japan) выделено 3 зуба для лучшей визуализации и возможности постановки матричной системы и восстановления объема дистально-апроксимального гребня. Для устранения подтеканий жидкости использован LiquidDam. Препарирование полости выполнено с водным охлаждением. Раскрытие полости алмазными борами режущего кластера, а некрэктомии твердосплавным бором на угловой наконечник. При препарировании сохранен свод дистально-апроксимального гребня. Для восстановления объема дистально-апроксимального гребня применена матричная система отечественного производителя TOP BM#1 19B(РФ). Адгезивная подготовка выполнена методом селективного травления 38% ортофосфорной кислотой. Время экспозиции эмаль-30 секунд, дентин-15 секунд, удалем водой в течение 30 секунд. Адгезивный протокол выполнен с применением Tokuyama Bond Force II (Tokuyama Dental, Japan) с экспозицией 15 секунд, высушивание умеренной воздушной струей – 5 секунд и полимеризация 10 секунд. Для имитации дентинного слоя использован Estelite Asteria A3B и восстановления эмали Estelite Asteria OCE, время полимеризации 10 секунд. (Tokuyama Dental, Japan). Восстановление анатомической особенности жевательной поверхности- дистальная ямка выполнена композитной краской Esmatite Brown2 полимеризация 10 секунд. Удаление дисперсионного слоя с применением пасты на основе диоксида алюминия Prisma Gloss Extra Fine с пенообразующими полировочными чашечками Enhance Поверх окклюзионной поверхности с помощью артикуляционной бумаги (Stovax, USA). Удаление излишков пломбировочного материала производилось системой Enhance System Kit (Dentsply USA). Обработка контактной поверхности и дистально-апроксимального гребня с применением дисков Sof-Lex Red (3M ESPE, США). Для проверки восстановленной контактной поверхности используем зубную нить (Ora) В Essentail USA), характерным признаком наличия контакта является звонкий щелчок. Полировка штифты синтетической (Kagayaki Bowl PF) и пастой полировочной Dentafrine Z (Septodont France)

Заключение: в результате проведенного лечения была актуализирована проблема наличия скрытых кариозных полостей. Незначительные изменения цвета эмали, наличие шероховатости не ставит doubts воспользоваться дополнительными методами исследования. Наиболее частыми местами локализации скрытых кариозных полостей являются апроксимальные поверхности. Наиболее частой причиной возникновения данной патологии является неудовлетворительная гигиена полости рта, отказ от использования зубной нити. Глобальную роль в лечении кариозных полостей играет верный анатомический подход в восстановлении апроксимальных гребней, что позволяет верно передавать жевательное давление, предотвратить патологию ВНЧС и предотвратить появление кариеса на других контактных поверхностях.





Студент: 5 курса
Близняков Николай
Александрович
Руководитель:
Копылова О.В.
Образовательная
организация:
Кафедра стоматологии
ФГБОУ ВО МГУ им
Н.П.Огарева



Описание клинического случая

Кейс: 3.7 - глубокий кариес (МКБ10 – K02.2) Реставрация жевательной поверхности зуба 3.7 с использованием окклюзионной модели, с целью минимального шлифования реставрации на этапе проверки окклюзионных контактов. Поставленная цель: добиться максимальной эстетики (применение композитных красителей и композитов разных оттенков) и максимальной жевательной эффективности (окклюзионная модель). Для сохранения физиологической окклюзии было принято решение поочередной реставрации зубов 3.6 и 3.7.

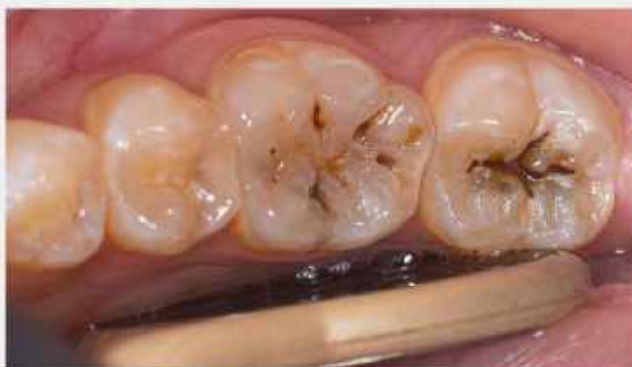

Фото: Первоначальная ситуация. Зуб 3.6 и 3.7 – поражение по 1 классу Блэка. Соответственно, при неудачной реставрации жевательной поверхности у данного пациента могут возникнуть нарушения смыкания зубов.

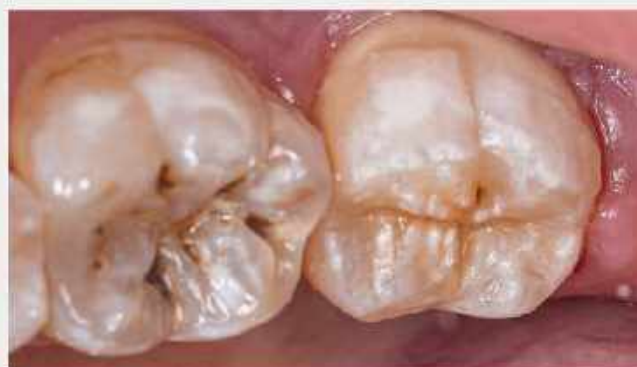
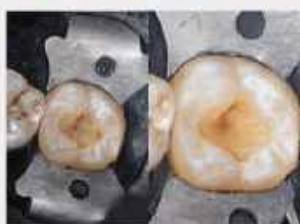
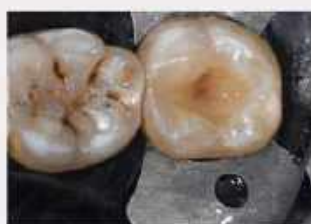Фото: Зуб 3.7 после этапа коррекции окклюзионных контактов и окончательной полировки реставрации.

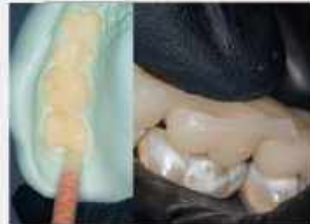Этапы лечения



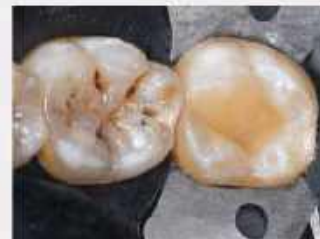Этап 1. Удаление пораженных тканей и подготовка полости к адгезивному протоколу
Фото №1: Использовал алмазный шарошечный бор (кодировка-зеленый) - сформировал контур полости.
Фото №2: 1) Окончательная некроэктомия; 2) Сформирован скос амальгамо края (45°); 3) Пескоструйная обработка (35 секунд).



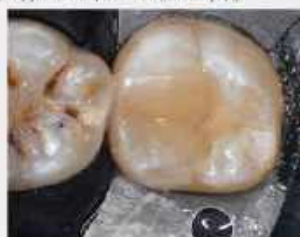Этап 2. Адгезивная подготовка и формирование промежуточного слоя (Flow-композит).
Проведение адгезивной подготовки. Нанес Flow-композит тонким слоем по всей поверхности полости и с выходом на 2-3мм дальше окончания скоса амальги, с целью предотвращения дебондинга реставрации.



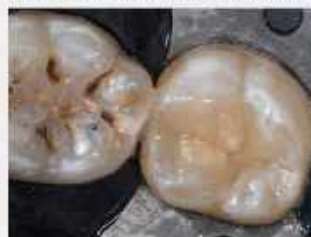Этап 3. Изготовление и применение окклюзионной модели.
Снял слепки с зубов-антагонистов и изготовил окклюзионную модель. Модель позиционируем каждый раз до момента полимеризации композитного материала.



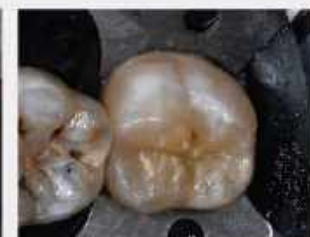Этап 4. Постальное моделирование и формирование фиссур первого порядка.
Фото: одной порцией сформировал бугор и начал формирование дуг фиссур первого порядка. Важно: композиционный материал притираю кисточкой, предварительно смоченной моделированной смолкой для лучшего прилегания композита.



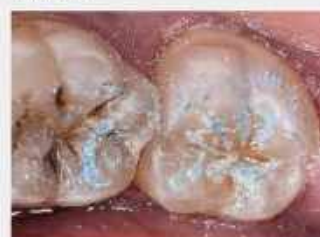Этап 5. Завершение формирования фиссур первого порядка
С помощью 4-х порций композиционного материала поочередно сформировал все фиссуры первого порядка



Этап 6. Формирование фиссур второго порядка и точек окклюзии.
Использовал композитный материал на два оттенка светлее для формирования дополнительных гребней. С помощью окклюзионного макета формирую дополнительные точки контакта (окклюзионная теория).



Этап 7. Нанесение композитных красителей
Использовал композитные красители: 1) «Охра» - прокрасил все фиссуры; 2) «Коричневый» нанес тонечно, в самые глубокие части. Добавил Bleach композит на вершины некоторых бугров (имитация амальгачных вставок).



Этап 8. Коррекция окклюзионных контактов и полировка реставрации
1) Суперконтакты убираю с помощью артикуляционной бумаги (80 микрон) и алмазного конусовидного бора (белый); 2) Границу реставрации заполировал бором из арканзаса; 3) Ластик SuperPolish; 4) Полир Enhance; 5) Enforce pin(kagayaki) - вся система; 6) Щетка-коза.

Материалы и методы

Композиционные материалы: (Flow) Revolution formula 2(A3); Ceram X SphereTEC(A3) – формирование основных бугров; Ceram X SphereTEC(A1) – формирование дополнительных гребней; Esthet-x White- формирование вершин бугров. Композитные краски: kolor plus (цвет: охра, коричневый). Полировка реставрации: паста SuperPolish; Насадки Enhance; бор из арканзаса; Enforce pin (kagayaki) - вся система; Щетка - коза. Бумага артикуляционная (80микрон); A1203(27 микрон) для RONDOflex; Адгезивная система OptiBond FL- праймер на дентин(этирал 10сек,адгезив на дентин и эмаль (15 сек) (наносил кисточкой), далее полимеризация(15 сек); Ортофосфорная кислота (Ultra Etch)-на дентин 10 сек, на эмаль – 25 сек.,смываем 40 сек., не направляем поток воздуха на дентин.; Моделировочная смола (Modeling Resin) Самополимеризующаяся пластмасса (Acrytemp); Лист коффердама и клампы; алмазные боры; Твердосплавные боры (для удаление пораженного дентина)

Заключение

По данному кейсу можно сделать вывод, что использование метода окклюзионной модели облегчает этап моделировки и ускоряет процесс формирования реставрации в соответствии с физиологической окклюзией. Важным преимуществом является то, что на этапе шлифования супер-контактов мы убираем минимум композитного материала, тем самым сохраняя эстетику реставрации. Данная работа проводилась в один визит. Затраченное время (включая анестезию) 9:00 – 11:20 (пациент вышел из кабинета).



Олимпиада ВГМУ 2023

Студент:

Воробей Богдан

Владимирович.

Руководитель:

Ермакова Ольга Валерьевна.

Образовательная

организация: ФГБОУ ВО

Саратовский ГМУ им. В.И.

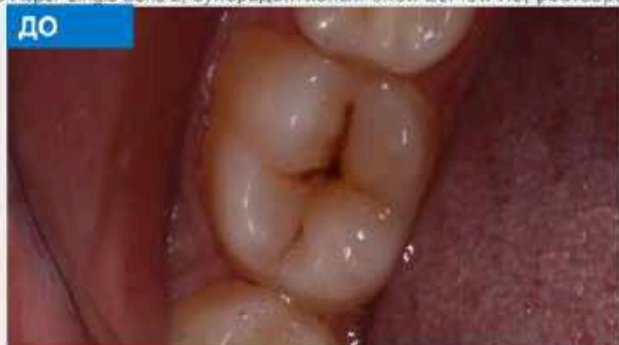Разумовского Минздрава

России.

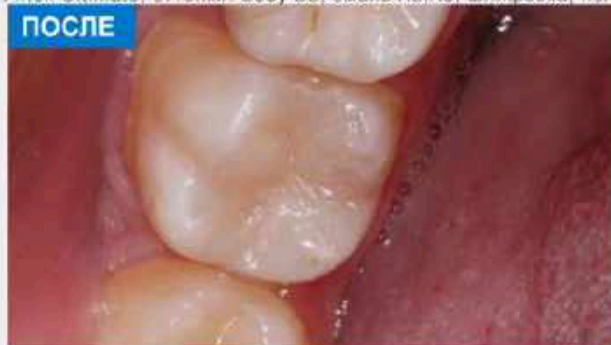

Описание клинического случая

Пациент Н., 21 год обратился с жалобами на кратковременные боли от химических и термических раздражителей, эстетический недостаток зуба 4.7. При осмотре на окклюзионной поверхности зуба 4.7, обнаружена кариозная полость выполненная деминерализованным пигментированным дентином. Зондирование болезненно по стенкам. Реакция на холод болезненна, быстро проходит при устранении раздражителя. Перкуссия безболезненна. Диагноз: К 02.1 кариес дентина зуба 4.7. Диагноз обоснован жалобами, данными анамнеза, основных и дополнительных методов исследования. План лечения: Прямая реставрация. Лечение: наложение коффердама, препарирование, медикаментозная обработка кариозной полости Sol. Chlorhexidini bigluconatis 2%, применение кариес-маркера, тотальное протравливание, адгезив Adper Single Bond 2, суперадaptивный слой EsFlow A3, реставрация Filtek Ultimate, оттенки: Body B2; эмаль A2, A3, шлифовка, полировка.

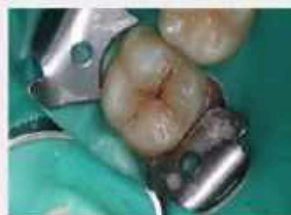

Исходная ситуация: кариозная полость на жевательной поверхности зуба 4.7.



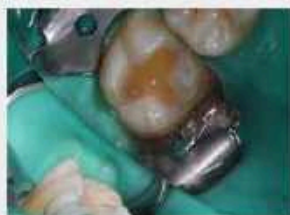Итог: реставрация жевательной поверхности зуба 4.7 композитным материалом светового отверждения

Этапы лечения



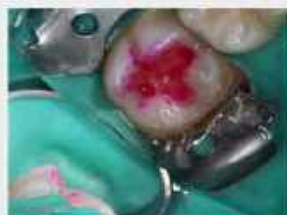Этап 1. Изоляция рабочего поля.

Зуб 4.7 изолирован коффердамом для предупреждения попадания ротовой жидкости, а так же контаминации микроорганизмов ротовой полости на ткани зуба.



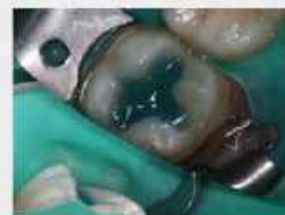Этап 2. Препарирование кариозной полости.

Кариозная полость препарирована последовательно в 5 этапов: раскрытие кариозной полости, расширение, некроэтомия, формирование полости и фиксирование краев эмали.



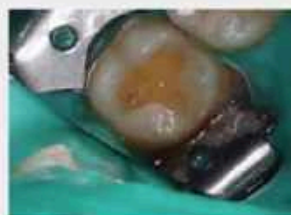Этап 3. Применение кариес-маркера.

Распределен кариес-маркер для контроля качества препарирования и убеждения в отсутствии очагов кариозного процесса на твердых тканях зуба.

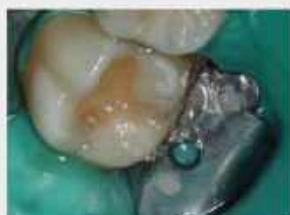

Этап 4. Протравливание.

Нанесён протравочный гель. Протравливание эмали – 20 секунд, дентина – 10 секунд. Проведено смывание геля водой в течение 20 секунд, высушивание полости до состояния «меловидной» эмали и «кисрящегося» дентина.

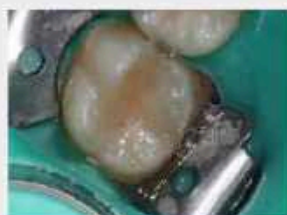

Этап 5. Внесение адгезивной системы. В полость аппликатором втирающими движениями в течение 30 секунд внесена адгезивная система и распределена слабой струей воздуха до исчезновения эффекта «бегущей волны», полимеризована в течение 20 секунд.



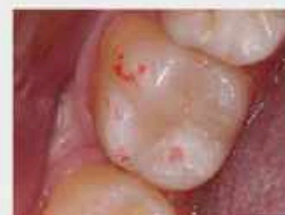Этап 6. Создание суперадaptивного слоя.

На стенки полости нанесен текучий композитный материал толщиной 0,3-0,5 миллиметра и равномерно распределен зондом для заполнения всех микроволночуждостей, создания идеального краевого прилегания пломбирочного материала.



Этап 7. Послойное внесение композитного материала.

Композитный материал внесен слоями от середины дна полости к краю жевательной поверхности. Каждый слой адаптирован к стенкам зуба шпательном и гладилкой с одновременным формированием контуров будущей анатомической образований и полимеризован отдельно.



Этап 8. Финальная коррекция реставрации.

Коррекция окклюзионного соотношения с зубом-антагонистом осуществлялась с помощью копировальной бумаги. Реставрация обработана алмазными борами, полировочными дисками, полировочными головками и щеточками с полировочной пастой для создания гладкой и блестящей поверхности реставрации («сухого блеска»).

Материалы и методы

Материалы: Платок для коффердама: Sanctuary Latex Dental Dam MINT medium.

Протравочный гель: FineEtch Spident. Адгезив: Adper Single Bond 2 3M ESPE.

Текучий композит: EsFlow A3 Spident.

Пломбирочный материал: Filtek Ultimate. Оттенки: Body A3, эмаль A2, A3.

Полировка: Pro-Cup Kerr, Enhance диск полировочный Dentsply Sirona, паста полировочная CleanPolish Kerr.


Метод реставрации: прямая композитная реставрация.

Заключение


Заключение: В данном клиническом случае была использована методика прямой композитной реставрации, с помощью которой была восстановлена не только форма и жевательная эффективность, но и обеспечен оптимальный эстетический результат зуба 4.7. В настоящее время пациенты все чаще отказываются от обычного пломбирования в пользу эстетических реставраций. Это связано не только с постоянно развивающейся биомиметической реставрацией, но и с желанием пациентов восполнить не только функциональную, но и эстетическую характеристику зуба, что в конечном итоге сказывается на моральной удовлетворенности пациента и, как следствие этого, улучшение качества его жизни в целом.



Олимпиада ВГМУ 2023

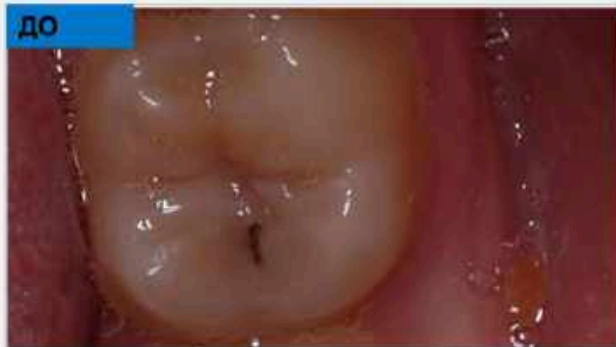

Студент:
Гехт Валерия Алексеевна
Руководитель:
Ермакова Ольга Валерьевна
Образовательная Организация: ФГБОУ ВО Саратовский ГМУ им. В.И. Разумовского Минздрава России

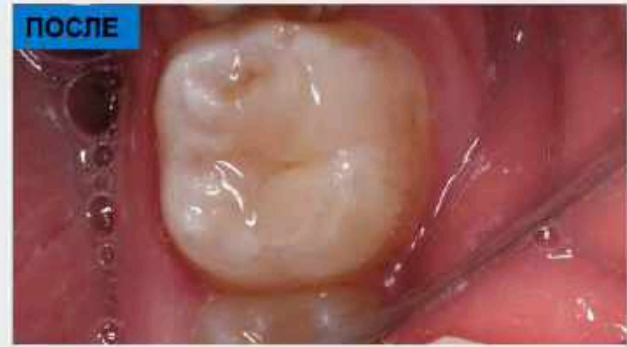

Описание клинического случая

Пациент Ш., 2004 г.р. обратился с жалобами на боли при приеме пищи и эстетический дефект зуба 3.7. Ранее лечение зуба 3.7 не проводилось. Термодиагностика: боль, после удаления раздражителя проходящая. Электроодонтометрия: пульпа зуба реагирует на силу тока 3 мкА. На основе жалоб, общих и дополнительных методов обследования был поставлен диагноз: Средний кариес, зуба 3.7 - K02.1, острая форма, 1 класс по Блеку

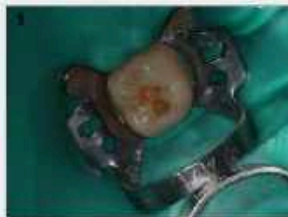

Карiousная полость локализована на жевательной поверхности зуба 3.7.



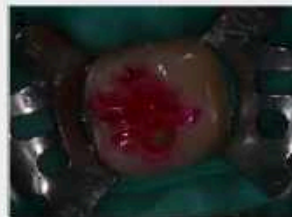Было решено провести терапевтическое лечение кариеса зуба 3.7, с последующим пломбированием. Пациенту были даны рекомендации по правилам гигиены полости рта.

Этапы лечения



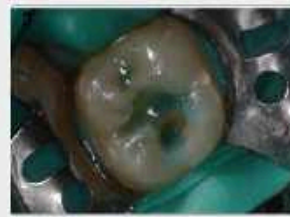Этап 1. Изоляция и препарирование

Наложение коффердама Latex dental Dam 152*152 с кламмером №201. Раскрытие, некроэктомия и формирование полости производилось алмазными и твердосплавными борами в пределах пораженной части зуба при непрерывном водяном охлаждении.



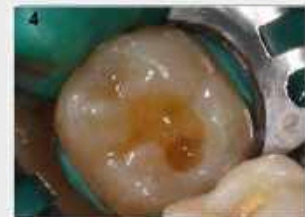Этап 2. Контроль препарирования кариес-индикатором

Нанесение на высушенную поверхность зубов. Через несколько секунд смыта водой из пюстера. Пораженные участки приобрели розовый цвет. После чего была проведена некроэктомия зон кариеса борами.



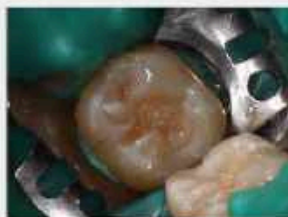Этап 3. Протравливание гелем

Нанесение геля Травко-37 на эмаль в течение 30 сек, дентин — 15 сек. Тщательное промывание водой, пользование слезостросом и пылесосом. Удаление из полости излишков влаги.



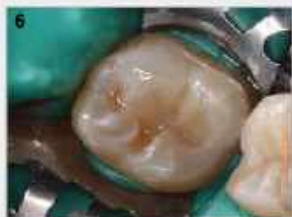Этап 4. Нанесение адгезива

Нанесение 3M Single Bond Universal, активная аппликация брашиком в течение 45 сек, рездувание бонда, засвечивание в течение 20 секунд.



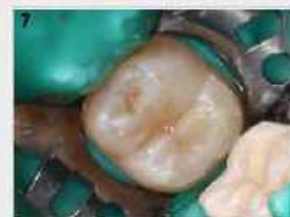Этап 5. Создание начального адаптивного слоя

Покрывают тонким слоем текучего композита 3M Prime-Dent.



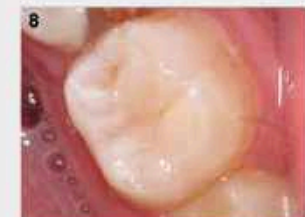Этап 6. Погрешное восстановление

Восстановление слоя дентина материалом Filtek Ultimate дозатор Bodi, втирается в полость фотополимеризация в течение 20 секунд.



Этап 7. Погрешное восстановление окклюзионной поверхности

Винтажная окклюзионная пленка и репродуцируется до получения финишными алмазными борами с водяным охлаждением. Для полировки поверхности пломбы была использована полировочная паста CleanPolis/ Керг, щетки Kerr Occlubrush, диски Sof-Lex (3M ESPE), головки для полировки композита KerrHawe.



Этап 8. Полирование реставрации

Для придания пломбе нужного контура и блеска использовались полировочные диски Sof-Lex (3M ESPE), головки для полировки композита KerrHawe.

Материалы и методы

Метод: прямая композитная реставрация с погрешным восстановлением окклюзионной поверхности с использованием наноккомпозита Filtek Ultimate.

Материалы: наноккомпозит Filtek Ultimate дозатор Bodi, оттенок B3, Filtek Ultimate дозатор Enamel, оттенки A2, A3, текучий композит A3 «Prime-Dent», гель Травко-37, адгезив 3M Single Bond Universal, полировочная паста CleanPolis/ Керг, щетки Kerr Occlubrush, диски Sof-Lex (3M ESPE), головки для полировки композита KerrHawe.

Заключение

Заключение: Пациенту была проведена эстетическая реставрация зуба с использованием современных методов и материалов. Применен индивидуальный подход, учитывая анатомические и функциональные особенности зуба пациента. Выполнены все технические этапы, воспроизведены все анатомические особенности утраченных твердых тканей зуба, была достигнута точность в подборе цвета.



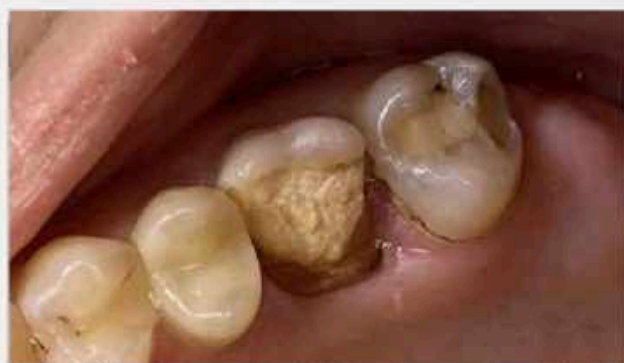

Студент: 4 курса
Гордиенко Карина Андреевна
Руководитель: доцент
кафедры терапевтической
стоматологии с курсом ИДПО
Гадиуллин Альберт Мансурович
Образовательная
организация: БГМУ

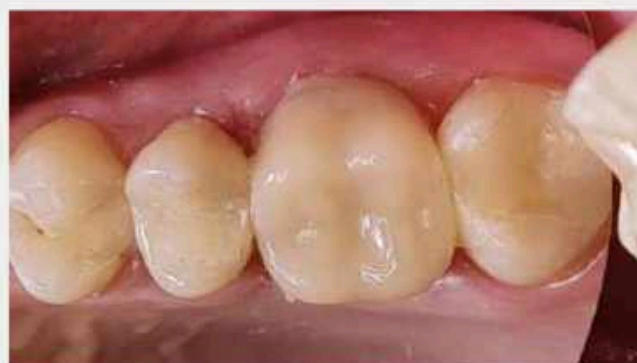

Описание клинического случая

В работе представлен клинический случай постэндодонтической реставрации зуба 1.6 с помощью внутриканальных штифтов с применением целлулоидного колпачка.

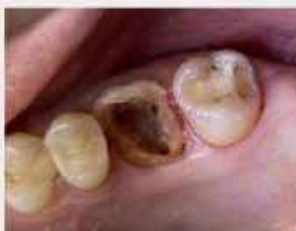

Пациентка, 25 лет, обратилась с жалобой на функциональный дефект в области верхнего правого жевательного зуба. Из анамнеза выяснилось: 6 месяцев назад проведено эндодонтическое лечение зуба по поводу хронического периодонтита. Было предложено ортопедическое лечение. Пациентка отказалась.

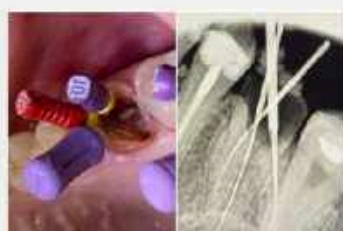

Было проведено повторное эндодонтическое лечение, в результате которого были качественно obturированы корневые каналы. Для основы реставрации и ее укрепления использовались внутриканальные титановые штифты. Были восстановлены дистальный и медиальный контактные пункты, а также небная стенка. Восстановление анатомии зуба было проведено с помощью целлулоидного колпачка.

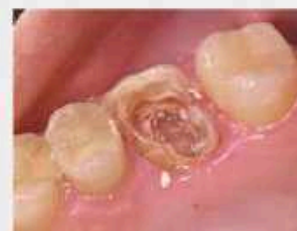Этапы лечения



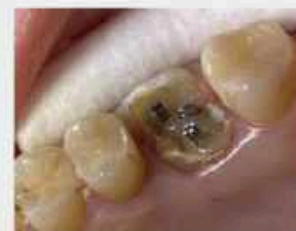Этап 1. Подготовка зуба
Полость зуба расширили с учетом ее анатомических особенностей. После формирования доступа ко дну пульповой камеры приступили к поиску устьев всех корневых каналов и проверке факта их лечения. Инструменты: шаровидные эндоборы Gates-Glidden.



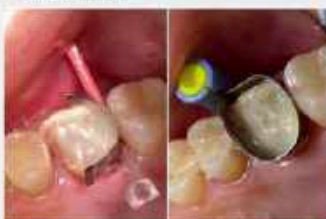Этап 2. Определение рабочей длины и обработка.
Рабочую длину определили диагностическим файлом под рентген-контролем. Тщательно удалили содержимое канала и придали ему конусовидную форму. Расширение их производилось с помощью K-файлов в технике "Step back".



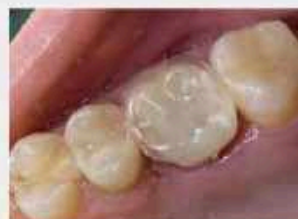Этап 3. Obturация каналов
После хемомеханической обработки (включая в себя применение препаратов Эдеталь и Камфорфен) и высушивания, корневые каналы заполнили гуттаперчевыми штифтами с силером методом одного штифта конус 04 + Тиадент.



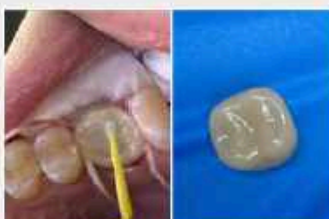Этап 4. Установка штифтов
Анатома титановые штифты для армирования; обработанные адгезивной системой Universal Bond II зафиксировали на композит Core It Dual yellow.



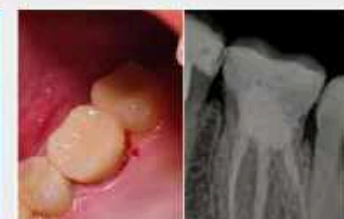Этап 5. Восстановление стенок и формирование культи зуба
С помощью матрицы была восстановлена дистальная и медиальная стенки, при помощи круговой матрицы была восстановлена небная стенка. Был восстановлен контактный пункт. Также были перерезаны штифты. Использован композит Estelite Universal Flow Medium OPA2.



Этап 6. Подбор целлулоидного колпачка
Провели подбор целлулоидного колпачка с учетом анатомических особенностей верхнего первого моляра. На культе зуба сделали напильник для лучшего сцепления и обработали адгезивной системой.



Этап 7. Финишная припасовка
В колпачок внесли композитный материал Estelite Posterior PA3 и припасовали на подготовленную культю зуба; убрали излишки материала и провели полимеризацию через колпачок.



Этап 8. Шлифовка готовой реставрации и постановка ее в окклюзию. Контрольные снимки
При рентгенологической оценке трещин, патологий в области перикапекса, нереальной реставрации не наблюдалось.

Материалы и методы

Расширение корневых каналов производилось с помощью K-файлов в технике "Step back". Хемомеханическая обработка включала в себя применение препаратов ЭДЕТАЛЬ и Камфорфен. Пломбирование корневых каналов проводилось методом одного штифта+силер; для этого использовались гуттаперчевые штифты конус 04 и Тиадент. Матричная система состояла из металлических контурных матриц и контурных лавсановых закрытых колпачков. Адгезивная система - Tokuyama Universal Bond 2. Композитные материалы: Core It Dual yellow (для фиксации штифтов), Estelite Posterior PA3, Estelite Universal Flow Medium OPA2.

Заключение

Таким образом постэндодонтическая реставрация зуба с помощью внутриканальных штифтов с применением целлулоидного колпачка является качественной альтернативой ортопедическому лечению и функционально и по срокам исполнения. При применении препаратов ЭДЕТАЛЬ и Камфорфен. В таком случае комплексный подход в лечении хронического периодонтита, включающий правильную и своевременную тактику эндодонтического лечения, использование штифтов в качестве основы и укрепления реставрации, восстановление анатомических особенностей зуба целлулоидными колпачками и тщательное наблюдение наряду с рекомендациями по диете и гигиене, способствует получению положительных результатов, таких как сохранение зубов и профилактика патологии прикуса: эстетики, и функции.



Олимпиада ВГМУ 2023



Студент: 3 курса
Грачев Семен Андреевич
Руководитель:
Вусатая Елена Владимировна
Образовательная
организация:
ВГМУ им. Н. Н. Бурденко

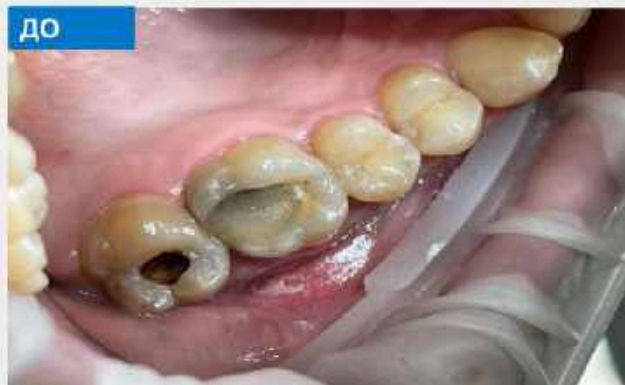

Описание клинического случая

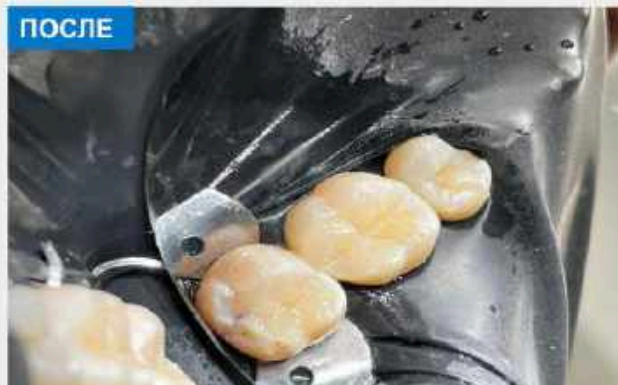
Жалобы: повышенная чувствительность, особенно на сладкое, дискомфорт при жевании

Диагноз: средний кариес зуба 17; дефект пломбы с вторичным кариесом зуба 16

Зубы витальны, реагируют на холод, перкуссия отрицательна, рентгенодиагностика не проводилась

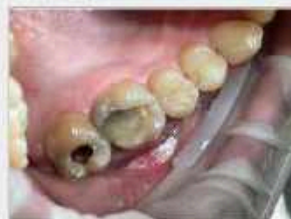

ДО



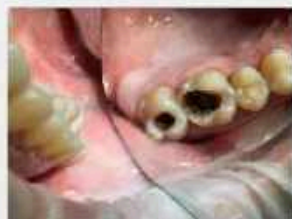ПОСЛЕ

Этапы лечения




Этап 1. Подготовка

Очистка поверхностей зубов с помощью пасты «Clean polish» фирмы «Ket». Инфильтрационная анестезия «Solifen articain 4% - 1,7 ml»



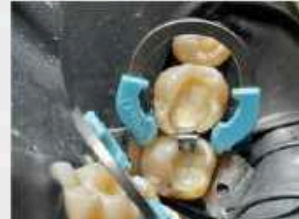Этап 2. Препарирование

Удаление старых реставраций, иссечение некротизированных тканей турбинным наконечником с алмазным бором и углового наконечника с твердосплавным



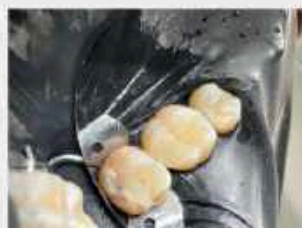Этап 3. Изоляция и подготовка к пломбированию

Установка изолирующей завесы «Коффердам», кламп 13А на 17 зуб, проверка стабильности. Протравливание 37 % раствором ортофосфорной кислоты. Нанесение бонда 5-го поколения «Optibond Solo plus» (Ket).



Этап 4. Пломбирование

Внесение комбинированного стеклоиономерного цемента «любид» (Voco). Окончательная реставрация с помощью матричной системы «Palodent» (дистальная стенка 16 зуба) и реставрационного материала «Наттолайз», постоянно цвет А3 и



Этап 5. Финальная обработка

Удаление ингибированного слоя композита с помощью пескоструйного аппарата «PROPHYLEx» (KaVo). Полировка дисками «Enhance» и нейлоновой щеткой и пастой «virepolish» фирмы «Ket».

Материалы и методы

Материалы: Полировочные пасты «Ket», Бонд (адгезив) «Optibond solo plus», Стеклоиономерный цемент «любид» от «Voco», реставрационный материал «Наттолайз».


Методы: препарирование методом биологической целесообразности и малой инвазивности, изолирование с помощью системы «Коффердам», избирательное протравливание, бондинг, восстановление с помощью матричной системы «Palodent».

Заключение

В ходе диагностики и лечения были устранены жалобы пациентки на боль, повышенную чувствительность, дискомфорт при жевании, была проведена успешная реставрация отвечающая не только эстетическим, но и функциональным критериям.



Олимпиада ВГМУ 2023



Студентка: Еремьева Полина
Эдуардовна, группа Ст501В
Руководитель: доцент
кафедры, к.м.н., Гадиуллин
Альберт Мансурович
Образовательная
организация: ФГБОУ ВО ВГМУ
Кафедра терапевтической
стоматологии с курсом ИДПО

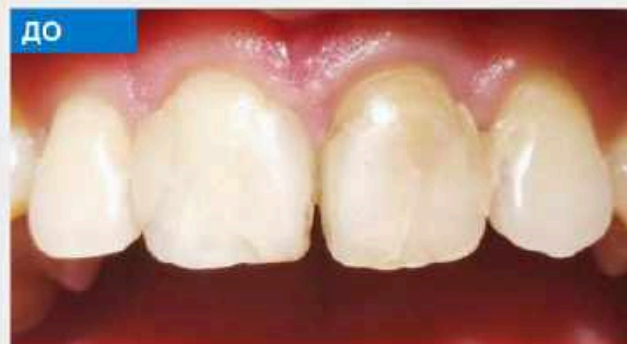

Описание клинического случая

Для данного клинического случая был взят пациент Матвеев А.В.: 2005 г.р. с двумя патологиями: первая - дисколороз зуба 2.1, вторая - менее очевидная, но не оставленная без внимания.

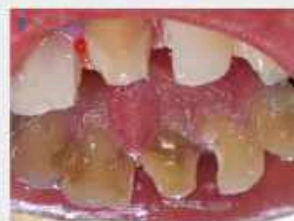Ввиду кариозной полости было принято решение взять зуб 2.2 с нарушенным краевым прилеганием пломбы, кариозным процессом, скрытым на контактном пункте и обнаруженным в процессе препарирования.

Данный кейс я взяла в разработку и для олимпиады подготовила реставрацию зубов 2.1, 2.2.



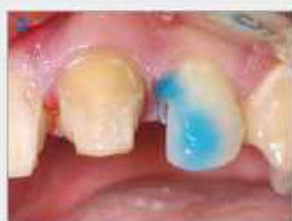Пациент обратился с нарушением эстетики фронтальных зубов. Зуб 2.1 ранее лечен по поводу осложнения кариеса, цвет зуба изменен, нарушено краевое прилегание пломбы. Зуб 2.2 ранее лечен по поводу кариеса кариозный процесс по III классу медиально. Перкуссия и зондирование отрицательные, жалоб не предъявляет.

Этапы лечения



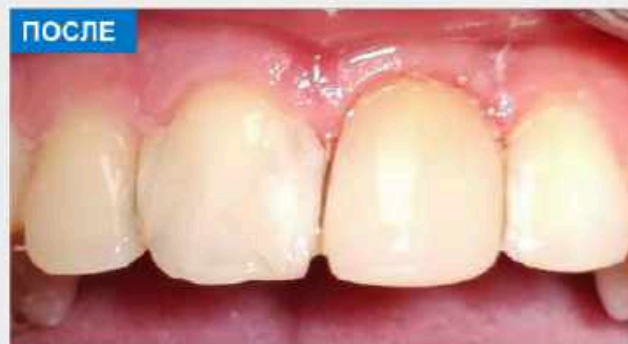Этап 1. Препарирование

Под инфльтрационной анестезией Sol. Articain 2,4% - 1,8 ml провели препарирование пораженных кариесом тканей и снятие старых пломб зуба 2.1. А также нашли скрытый кариозный процесс зуба 2.2 по III классу медиально.

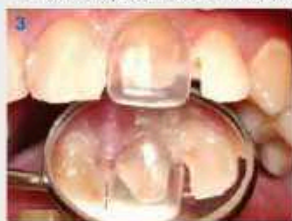

Этап 2. Протравливание

Описание: Тотальное травление зуба 2.1, селективное протравливание 2.2 ортофосфорной кислотой 37% в течение 20 секунд, орошение водой, обработка 97% раствором этилового спирта.



Моя цель выполнена: восстановление анатомической формы, эстетики и функции. Зуб 2.1 был восстановлен прямым методом - цоллулоидным колпачком, и материалом Estelite sigma Quick OPA3 для перекрытия дисколороза, на который тем же способом нанесли Estelite sigma Quick OА2 для максимального совпадения с цветом зубных рядов; Зуб 2.2 вылечен с восстановлением медиального контактного пункта лавсановой матрицей и жидкотекучим композитом.



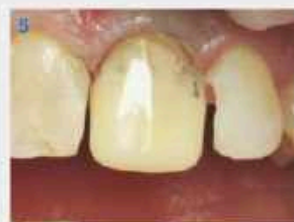Этап 3. Подбор и примерка колпачка

Выбор колпачковой техники восстановления анатомии зуба 2.1, подбор и примерка колпачка. Укладка ретракторной нити без химического состава. Нанесение адгезивной системы Tokuyama Universal Bond II, полимеризация.



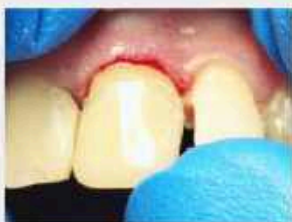Этап 4. Подготовка колпачка к припасовке

Подбор оттенка фронтальных зубов - А3. Внесение пломбирочного материала Estelite sigma Quick OPA3 в колпачок, избегая образования пузырьков.



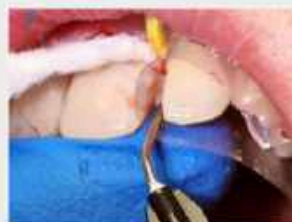Этап 5. Припасовка колпачка с пломбирочным материалом

Финишная припасовка колпачка на зубе, выведение и удаление излишков пломбирочного материала и ретракторной нити из-под двоя, полимеризация.



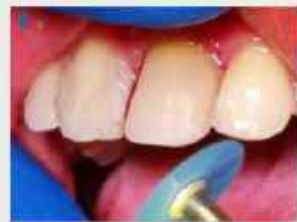Этап 6. Коррекция оттенка зуба

Подрезание колпачка, применение композита Estelite sigma Quick OА2 и повторное нанесение на зуб для создания естественного оттенка зуба, удаление излишков и полимеризация.



Этап 7. Восстановление медиальной стенки и контактного пункта зуба 2.2

Применение адгезивной системы, установка лавсановой матрицы и нанесение жидкотекучего композита Estelite Universal Flow Medium OPA2, Estelite Universal Flow A2. Формирование медиальной стенки зуба 2.2, полимеризация.



Этап 8. Шлифовка и полировка

Сшлифовывание излишков и предварительная полировка 48-градусным твердосплавным бором. Финишная полировка абразивными дисками, резиновыми чашечками и металлическими штрипами

Материалы и методы

Были использованы матричная система (целлулоидные колпачки) от фирмы Top, соответствующие форме данной группы зубов, а также лавсановые матрицы для создания контактного пункта. Адгезивная система Tokuyama Universal Bond II. Композитные материалы: Estelite sigma Quick OPA3, Estelite sigma Quick OА2, Estelite Universal Flow Medium OPA2, Estelite Universal Flow A2.

Заключение

Изначально была поставлена сложная задача – перекрыть дисколороз, вызванный лечением осложненного кариеса. С этим я справилась благодаря современным композиционным материалам, способным восстановить не только эстетику и анатомию зубов, но и функциональность, что немаловажно для фронтальных зубов. Это только начало пути: в ходе последующего лечения будет восстановлены зубы 1.2, 1.1, центральная линия и контактный пункт. И пациент, без стеснения, будет улыбаться широко и ярко!



Олимпиада ВГМУ 2023

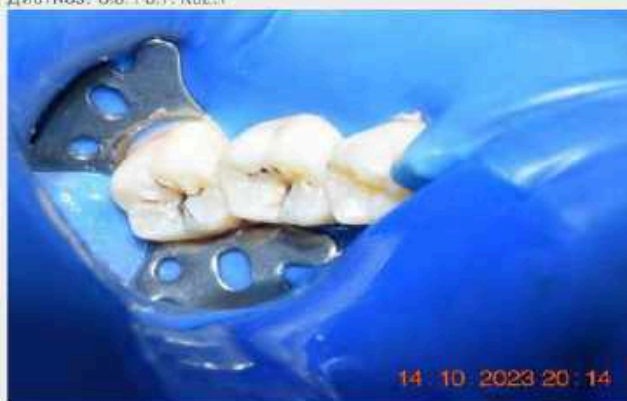

Студент 2-го курса:
Зайтханов Акмаль Анварович
Руководитель:
д.м.н., профессор
О.Е.Бекжанова
PhD. Ахрорхужаев Н.Ш.
Образовательная
организация: Ташкентский
Государственный
Стоматологический Институт

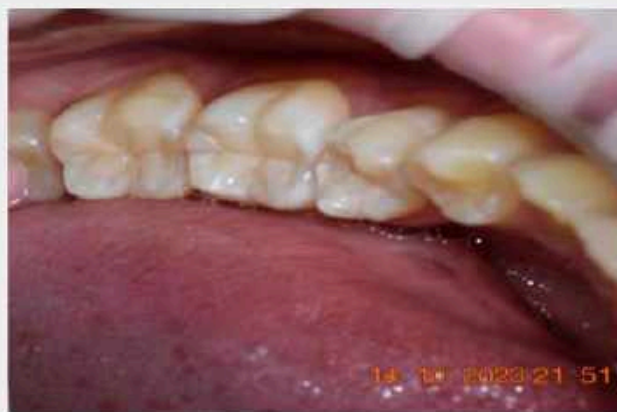

Описание клинического случая

Пациент О., 19 лет. Обратился в стоматологическую клинику с жалобами на наличие кариозной полости, застревание пищи. При осмотре обнаружили кариозные полости I класса по Блеку данных зубов. Зондирование: чувствительность в эмалево-дентинной границе, имеются нависающие края эмали.
Диагноз: 3.6 / 3.7. K02.1

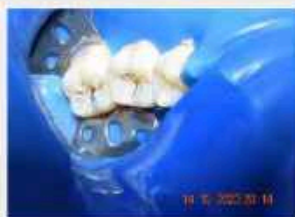

3.6. и 3.7. до лечения

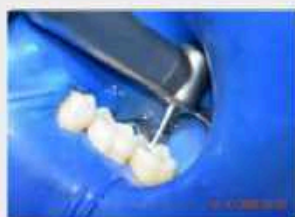

3.6. и 3.7. после лечения

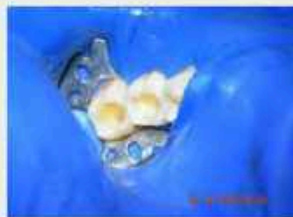Этапы лечения



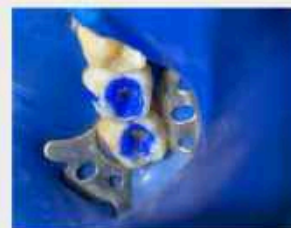Этап 1. 3.6 / 3.7 Изоляция операционного поля:
Изоляция операционного поля с помощью системы коффердамов.



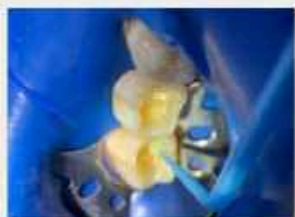Этап 2. Н 3.6 / 3.7 Раскрытие и расширение полости
Под интралигаментарной анестезией произведено раскрытие, расширение кариозной полости алмазным шаровидным бором №3 скорость 250000-300000 об/мин.



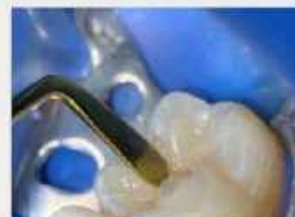Этап 3. 3.6 / 3.7 Некрэктомия. Формирование полости, финирирование краев полости
Произведено некрэктомия, формирование, создание фальца на краю полости под углом 30° твердосплавным бором (состав 200.000 об/мин). Финирирование полости полировочным бором.



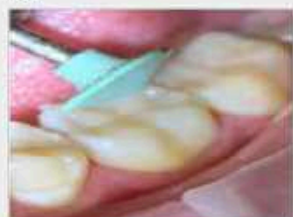Этап 4. 3.6 / 3.7 Протравливания
Протравливание краев эмали 37% ортофосфорной кислотой на 15 сек. Далее тщательное промывания участка протравливания мягкой водной струей не менее 15 сек.



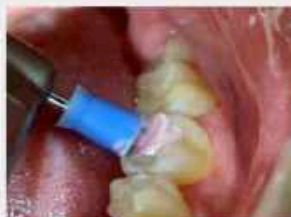Этап 5. 3.6 / 3.7 Нанесение адгезива
Адгезивная система Opti bond 4 поколения. Нанесение праймера на протравленный дентин, нанесение адгезива на эмаль – фотополимеризация 20 секунд.



Этап 6. 3.6 / 3.7 Внесение композита.
Нанесения композита маленькими порциями – послойно.



Этап 7. 3.6 / 3.7 Шлифование пломбы
С помощью универсальных полиров и дисков проведено обработка пломб



Этап 8. 3.6 / 3.7 Полирование пломбы
Для придания сухого блеска, с помощью универсальных полировочных колпачков и полировочной пасты проведено финишная обработка пломб

Материалы и методы

Прямая реставрация жевательных зубов 3.6, и 3.7.

На представленных фото – композитная реставрация жевательных зубов 3.6. и 3.7. Работа выполнена в 1 посещения. Время работы 1-1,5 часа на каждый зуб. Композитный материал Estelite ASTERIA (Эстелайт Астерия) TOKUYAMA DENTAL ca2 a2 и NE. Адгезивная система Opti bond FL 4 поколения.

Заключение

Композитные реставрации являются современным решением проблем, связанных с жевательной группой зубов. Правильное использование композита гарантируют стабильный результат и можно добиться успеха в повседневной стоматологической практике.



Олимпиада ВГМУ 2023

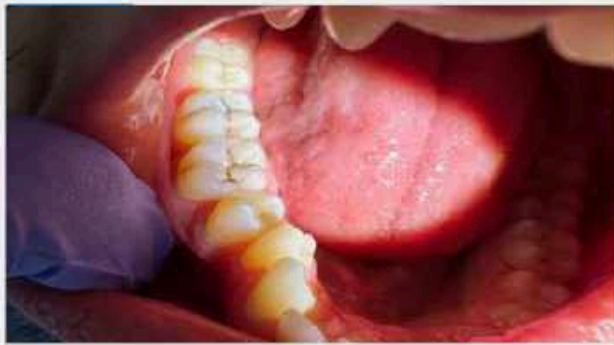

Студент: 5 курса
Закоряев Муслим Арсенович
Руководитель:
к.м.н, доц. Лепехина Л.И.
Образовательная
организация: ВГМУ
им. Бурденко

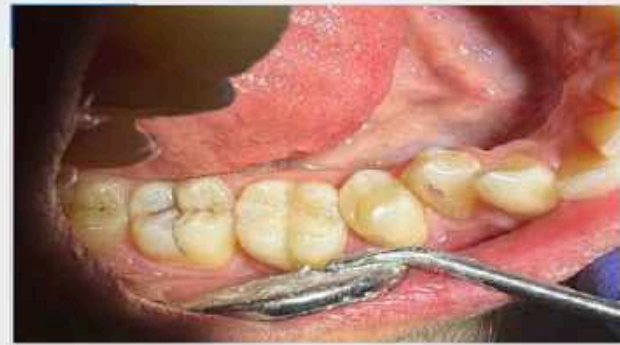

Описание клинического случая

Пациент обратился с жалобами на неприятные ощущения в зубе 4.6 при приеме сладкой, кислой и холодной пищи, косметический дефект. При осмотре на окклюзионной поверхности зуба 4.6, полость в пределах эмали и дентина. Зондирование по дну кариозной полости болезненно, термометрия чувствительна, перкуссия безболезненна, пальпация переходной складки безболезненна. Диагноз K02.1 4.6 глубокий кариес 4.6 (1 класс по Блэку).

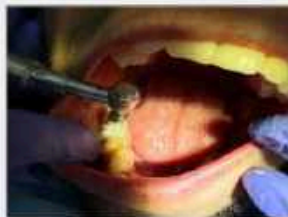

До лечения



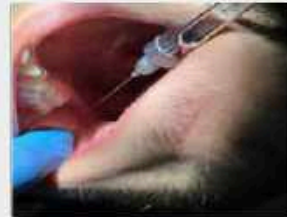После лечения

Этапы лечения



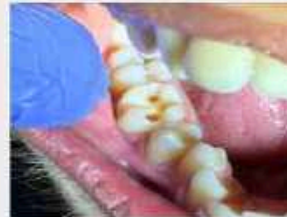Этап 1. Удаление налета

Очистка зуба от налета с использованием пасты



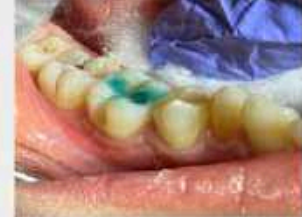Этап 2. Обезболивание

Проведение мандибулярной анестезии



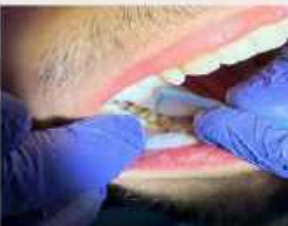Этап 3. Препарирование

Раскрытие, расширение кариозной полости, некроэктомия с использованием кариес-маркеров, формирование полости, создание склоа эмали, финирирование



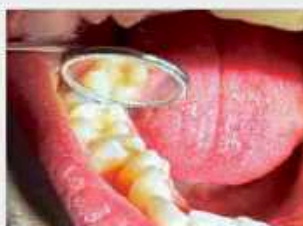Этап 4. Протравливание

Наносим 37% ортофосфорную кислоту на эмаль, выдерживаем 20 сек, после добавляем на дентин (экспозиция 10 сек). Смыть в течение 30 сек. Высушивание



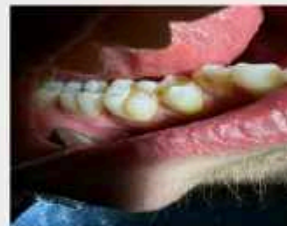Этап 5. Адгезивный протокол

Нанесение адгезива на твердые ткани зуба, экспозиция в течение 15 сек. (подсушивание) Полимеризация в течение 15 сек.



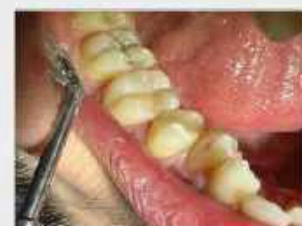Этап 6. Наложение лечебной и изолирующей прокладки

На дно кариозной полости внесение лечебной прокладки толщиной до 1 мм. Последующее внесение изолирующей прокладки с последующей полимеризацией



Этап 7. Восстановление анатомической формы зуба

Наложение постоянного пломбировочного материала, восстановление анатомической формы зуба, восстановление контактных пунктов с помощью артикуляционной бумаги



Этап 8. Шлифовка, полировка пломбы

Шлифовка алмазными борами малой абразивности. Полировка enhance зелёной и белой шлифовки, а так же полировочными дисками.

Материалы и методы

Методы диагностики: Опрос (выяснение жалоб, анамнеза жизни заболевания), осмотр (внешний, осмотр полости рта), инструментальные методы (зондирование, перкуссия), термометрия, пальпация, анестезия Ультрахаин Д-С 1.2 мл, бобы алмазные и твердосплавные, ортофосфорная кислота, Кариес-маркер «Voco», OptiBond Universal, Life Kertжидкотекучий композит kerr harmonize A3, композит kerr harmonize A3и A3E, enhance диски зелёные и белые, полировочные диски зелёные и белые, паста для финишной полировки kerr cleanpolish , щетки.

Заключение

Было проведено лечение зуба 4.6.(диагноз K02.1 4.6 глубокий кариес 4.6). В процессе лечения восстановлена анатомическая форма и функция зуба



Олимпиада ВГМУ 2023



Студент: 3 курса
Козлов Алексей Олегович
Руководитель:
Елисейкина Елена
Валерьевна
Образовательная
организация:
ФГБОУ ВО
«МГУ им. Н.П. Огарёва»



Описание клинического случая

Пациент, 22 лет, обратился с целью санации полости рта. Объективно: кариозные полости на контактных поверхностях зубов 1.1, 1.2, 2.1, 2.2, в пределах собственного дентина, заполнены пигментированным дентином; зондирование болезненно по эмали-дентинной границе. Перкуссия безболезненна. Диагноз: Кариес дентина зубов 1.1, 1.2, 2.1, 2.2. (Код по МКБ-10: K02.1). Лечение: под аппликационной анестезией Лидоксор-гель 15% и инфильтрационной анестезией Sol. Ultracaini DS forte – 1,7 ml проведено препарирование кариозных полостей 3 класса по Блеку, протравливание 37% ортофосфорной кислотой, внесение праймера и адгезива Optibond FL. Изолирующая прокладка: Ionosit-Baseliner. Поставлена постоянная пломба «ESTELITE». Шлифовка, полировка пломбы.

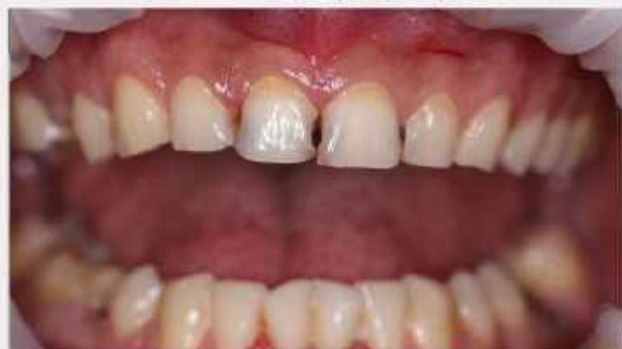

Фото 1. Зубы -1,1,1,2,2,1,2,2 – кариозные полости по III классу Блеку. Важная задача – восстановление внешнего вида зубов и его эстетических характеристик. «Раскрытие» полости происходило за счет прямого доступа.

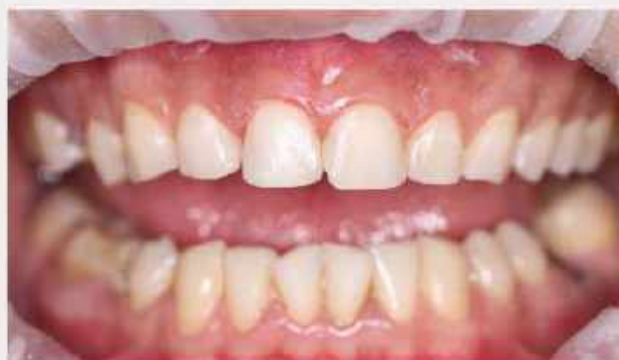
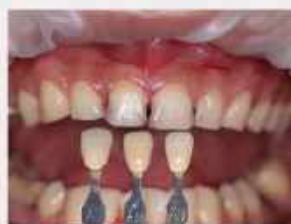
Фото 2. После этапа полировки реставрации.

Этапы лечения



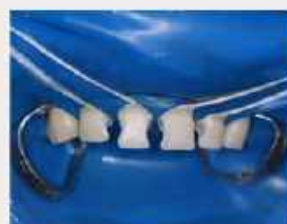Этап 1. Профессиональная гигиена рта и зубов. Определение цвета.

Наложение ретрактора «OrtraGate». Профессиональная гигиена рта и зубов с использованием ультразвукового скалера и пескоструйного аппарата. Определение цвета зубов по шкале



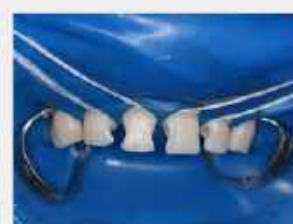Этап 2. Обезболивание. Применение флосса для изоляции зубов при помощи риббердама

Применение флосса для изоляции зубов 1.1, 1.2, 2.1, 2.2 при помощи риббердама (фиксация с помощью клипсы), и открытие цервикальной зоны тефлоном.



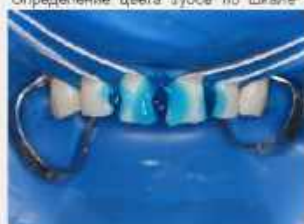
Этап 3. «Раскрытие» кариозной полости. Некрэктомия.

Препарирование выполнено алмазными борами средней зернистости и твердосплавными борами. Выполнено профилактическое расширение полостей



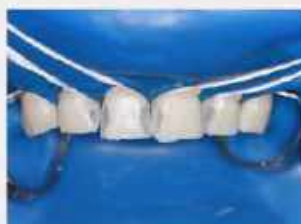Этап 4. Некрэктомия.

Приседение некрэктомии. Формирование полости (создание окончательных контуров полости). Финишная обработка края эмали проводилась по типу полирования.



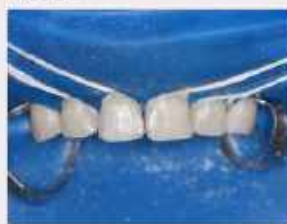Этап 5. Адгезивный протокол

Протравливание «Травекс»-37% ортофосфорной кислотой, внесение праймера и адгезива Optibond FL.



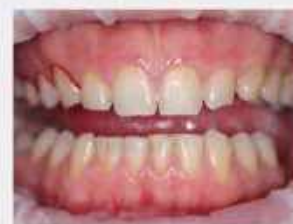Этап 6. Реставрация

Восстановление поверхностей с ком-позитного материала.



Этап 7. Шлифовка

Излишки материала убраны с помощью штриппса и коррекция мелкодисперсными алмазными борами.



Этап 8. Полировка

Полировка резиновыми полирами компании Kagayuki. Окончательная полировка щеткой Kagayuki Flat.

Материалы и методы

Аппликационная анестезия – «Лидоксор-гель» 15%, инфильтрационной анестезией Sol. Ultracaini DS forte – 1,7 ml, ретрактор «OrtraGate» (размер S), коффердам латексный «Latex Dental dam», проведено «раскрытие» полости, препарирование кариозных полостей 3 класса по Блеку, нанесение на отпрепарированную поверхность «Травекс»-37%, время протравливания 15 с, затем препарат смывается струей воды в теч. 15 с, затем эмаль тщательно высушивается. Наносим на эмаль и дентин растирающими движениями 15 сек. праймер Optibond FL, подсушиваем струей воздуха 5 с, наносим адгезив Optibond FL на эмаль и дентин, подсушиваем струей воздуха и засвечиваем. Изолирующей прокладкой «Ionosit-Baseliner». Harmoniza Dentin. A3D. Cream-X.

Заключение

Заключение: в ходе проведенного стоматологического лечения, у пациента были устранены эстетические дефекты зубов 1.1, 1.2, 2.1, 2.2. Полностью достигнут эстетический эффект с сохранением прикуса. Пациенту даны рекомендации с соответствием клинического протокола лечения кариеса зубов.



Олимпиада ВГМУ 2023



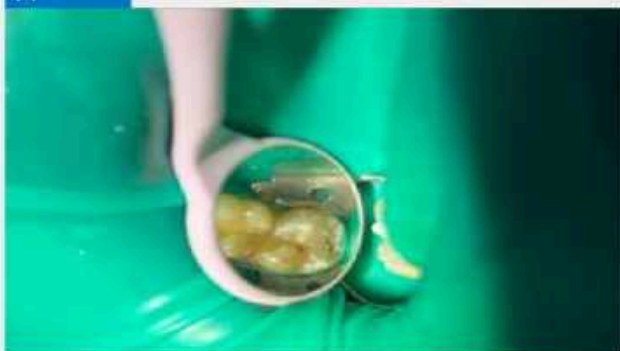
Студент: 5 курса
Коротченев Илья Максимович
Руководитель:
Шеметова Ирина Сергеевна
Образовательная
организация:
Воронежский
государственный
медицинский университет
им. Н.Н. Бурденко



Описание клинического случая

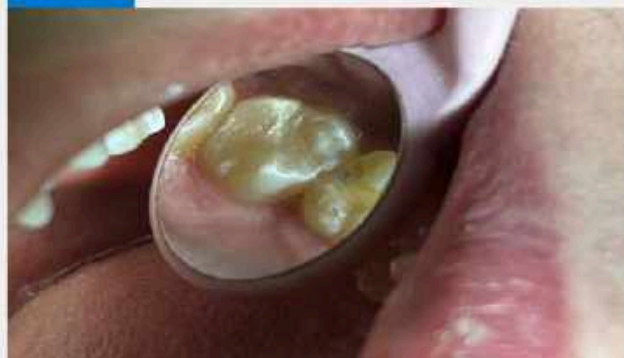Пациент Л., 22 года, реакция на химические раздражители в зубе 2.7, при осмотре обнаружен кариозный дефект на жевательной поверхности зуба 2.7

ДО



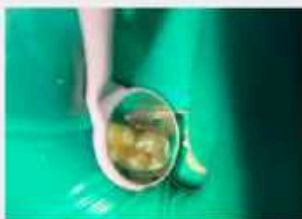Зуб 2.7, кариозная полость по 1 классу по Блеку.

ПОСЛЕ



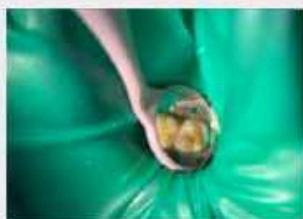
Зуб 2.7 после проведенной работы.

Этапы лечения



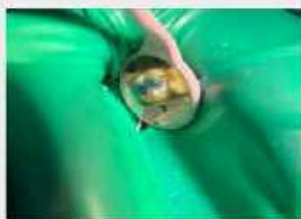Этап 1. Изоляция

Изоляция зуба 2.7 с помощью системы коффердам. К02.1 Кариес дентина. Средний кариес зуба 2.7 1 класса по Блеку.



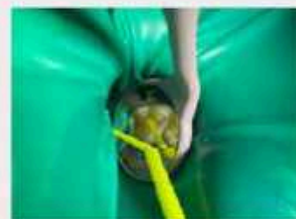Этап 2. Препарирование

Проведена анестезия раствором артикаина 4% - 1:100000. Препарирование зуба 2.7.



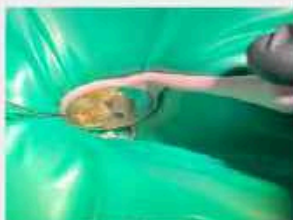Этап 3. Травление

Травление зуба 2.7 37% ортофосфорной кислотой эмали и дентина.



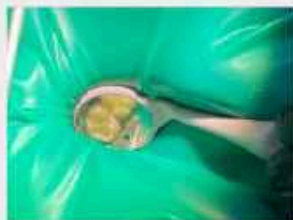Этап 4. Бондинг

Нанесение однокомпонентного адгезива на эмаль и дентин зуба 2.7.



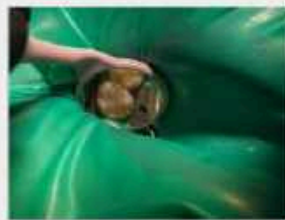Этап 5. Нанесение жидкотекучего композита

Нанесение жидкотекучего композита в полость зуба 2.7.



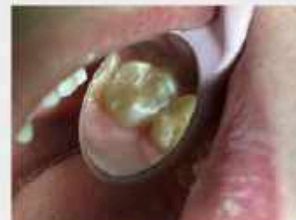Этап 6. Фотополимеризация жидкотекучего композита

После фотополимеризации жидкотекучего композита.



Этап 7. Пломбирование кариозной полости

Пломбирование полости зуба 2.7 композитом.



Этап 8. Результат

Зуб 2.7 после полировки полировочной системой Kagayaki Elsmart Pin.

Материалы и методы

В процессе лечения использовался травильный гель фирмы ВладМиВа, бонд N-bond universal фирмы Ivoclar vivadent, жидкотекучий материал фирмы Ivoclar vivadent и композитный материал A2 Dentin фирмы Ivoclar vivadent. Анестетик: раствор артикаина 4% - 1:100000 компании Бинергия. Полировочная система Kagayaki Elsmart Pin.

Заключение

Заключение: Было проведено лечение зуба 2.7 с инфильтрационной анестезией раствором Артикаина с помощью изоляционной системы коффердам. Был средний кариес 1 класса по Блеку. Кариозная полость была отпрепарирована и заполнена жидкотекучим и композитным материалом с соблюдением анатомического строения зуба 2.7



Олимпиада ВГМУ 2023

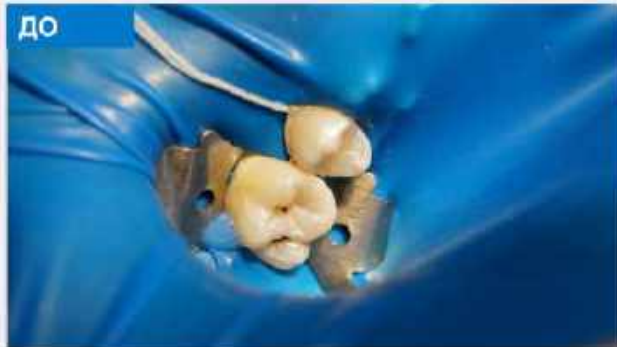

Студент: 5 курс
Кошов Кирилл Александрович
Руководитель:
Шеметова Ирина Сергеевна
Образовательная
организация: ФГБОУ ВО
ВГМУ им. Н.Н. Бурденко

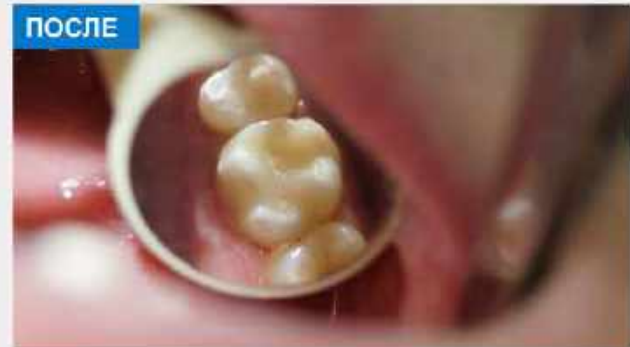

Описание клинического случая

Пациент М., 22 года жалуется на температурный раздражитель при осмотре была обнаружена кариозная полость на жевательной поверхности и на апроксимально медиальной поверхности зуба 1.6. Анестезия Артикаина 4%-1/100000 компании «Бинергия».

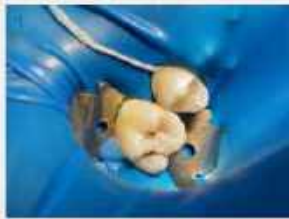

Кариес на зубе 1.6 в области жевательной поверхности зуба и апроксимально медиальной поверхности.

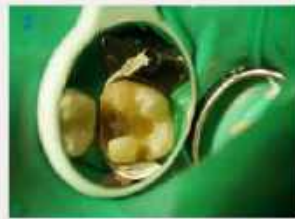

Было произведено лечение кариеса зуба по жевательной и апроксимально медиальной поверхности. зуб 1.6

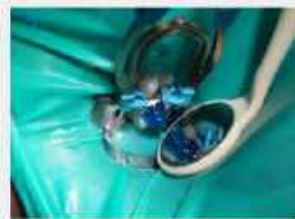Этапы лечения



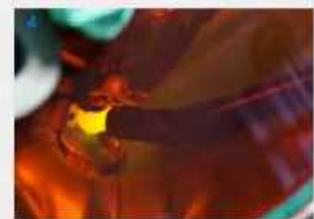Этап 1. Изоляция зубов
Установка коффердама на зубы 1.5, 1.6



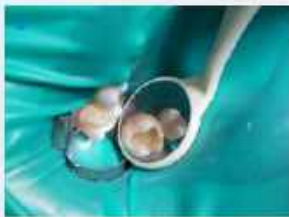Этап 2. Препарирование полости зуба
Во время препарирования зуба 1.6 было вскрыты пульповая камера. Открытая точка пульповой камеры была закрыта материалом триоксидент компании «ВЛАДМИВА». Пациент был отлучен на неделю с временной пломбой. Фото сделано во время второго посещения при полном отсутствии жалоб у пациента



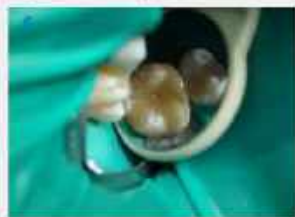Этап 3. Постановка матрицы, травление эмали и дентина
Постановка контурной матрицы, фиксация с помощью прищипки, травление эмали и дентина 37% ортофосфорной кислотой.



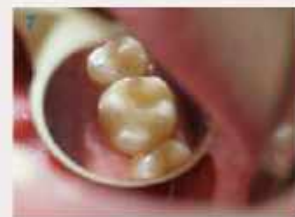Этап 4. Бондинг
Бондинг с помощью материала: Tetric N-Bond Universal. Фотополимеризация



Этап 5. Фотополимеризация жидкотекучего материала
Восстановление апроксимальной, медиальной и небной стенки. Нанесение жидкотекучего материала SDR компании «Dentsply», фотополимеризация.



Этап 6. Фотополимеризация пломбного материала дентина А3
Пломбирование зуба 1.6 материалом IPS Empress® Direct A3, фотополимеризация



Этап 7. Шлифовка и полировка
Полирование пломбы с помощью полировочной системы: «Kagayuki Ensmart Pin»

Материалы и методы

В процессе лечения использовался травильный галь фирмы ВладМива, бонд N-bond universal фирмы Ivoclar Vivadent, жидкотекучий материал SDR фирмы «Dentsply» и композитный материал А3 Dentiil фирмы Ivoclar Vivadent. Анестетик раствор артикаина 4% - 1:100000 компании Бинергия. Полировочная система Kagayuki Ensmart Pin.

Заключение

Было проведено лечение зуба 1.6 с инфильтрационной анестезией раствором Артикаина 4% - 1:100000 с помощью изоляционной системы коффердам. Диагноз: К02.1 кариес дентина 1.6, глубокий кариес 1.6, второй класс по Биллу. Кариозная полость была отпрепарирована и заполнена жидкотекучим и композитным материалом с соблюдением анатомического строения зуба 1.6

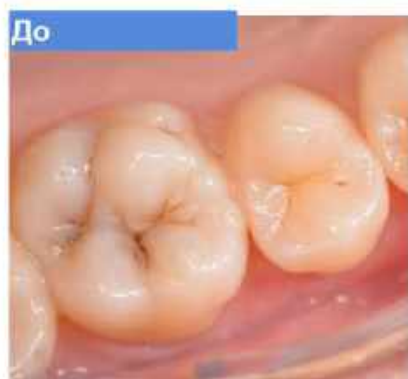



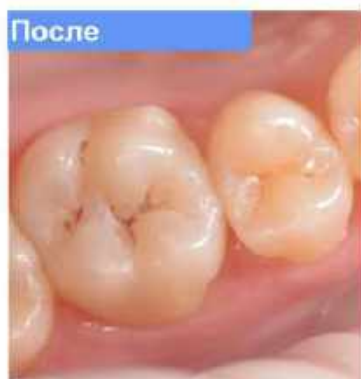Студент
Специализация: Ортодонт, КД 101016
Докладчик: Ахмедов А.А.
Руководители
Ильин С.С., доктор медицинских наук, профессор кафедры стоматологии и ортодонтии
Ахмедов Е.А., доктор медицинских наук, доцент кафедры стоматологии ортодонтии
Ахмедов А.А., студент
Волгоградский государственный медицинский университет имени Н.А.Семашко

Описание клинического случая

Пациентка 25 лет обратилась с жалобами на кратковременные боли в области зуба 1.6 от температурных (холод) и химических (сладкое) раздражителей. После проведения диагностических мероприятий, поставлен диагноз: К 02.1 1.6 кариес дентина, 1 класс по Блеку.

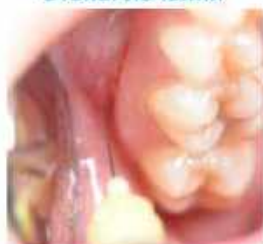

До

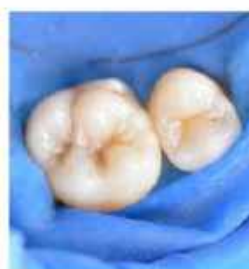

После

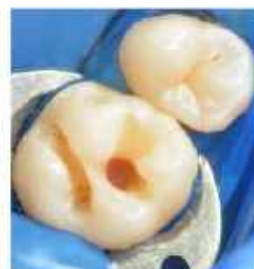Этапы лечения



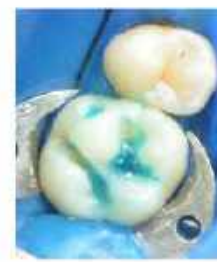Этап 1. Проведение процедуры местной анестезии



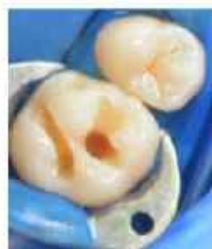Этап 2. Изоляция зуба 1.6 OptroDam Plus.



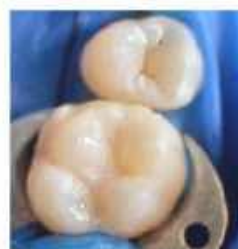Этап 3. Препарирование кариозной полости зуба 1.6



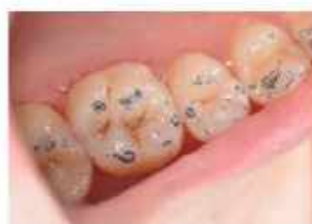Этап 4. Первый этап адгезивного протокола. Нанесение 37% ортофосфорной кислоты Ivoclar Vivadent Eco-Etch



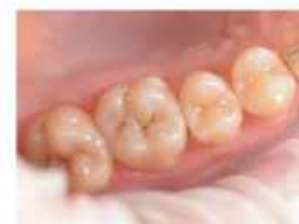Этап 5. Второй этап адгезивного протокола. Нанесение универсального адгезива Tetric N-Bond Universal Ivoclar Vivadent



Этап 6. Реставрация зуба 1.6 Tetric N Ceram Bulk Fill и IPS Empress Direct Ivoclar Vivadent



Этап 7. Сформирование фиссур краями Empress Direct цвет Brown и Occlite Проворва окклюзионных контактов



Этап 8. Финальная обработка реставрации зуба 1.6

Материалы и методы

Изоляция: OptroDam Plus Ivoclar Vivadent
Адгезивный протокол: Ivoclar Vivadent Eco-Etch, Tetric N-Bond Universal
Реставрация: IPS Empress Direct и Tetric N-Ceram Bulk Fill от Ivoclar Vivadent, Empress Direct Brown и Occlite инструменты LM Dental.
Препарирование кариозной полости с использованием алмазных и твердосплавных ротационных инструментов.
Полірування: Embrace Densply, Opti 1 Step Polisher Kerr, Occlushush Kerr, Kagayuki Flat щетка шерсть, Prisma-Gloss Exaltaline

Заключение

Пациентке было проведено лечение К 02.1 кариес дентина 1.6 первый класс по Блеку. Восстановлены функция и анатомия зуба 1.6.



Олимпиада ВГМУ 2023



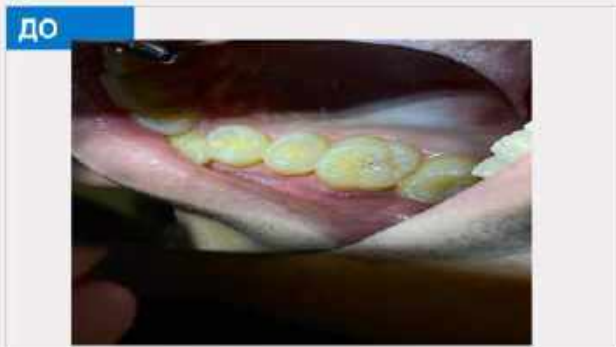
Студент: СИ-502
Меавы Омар
Руководитель:
Профессор:
Олейник Ольга Игоревна
Образовательная организация: ВГМУ



Описание клинического случая

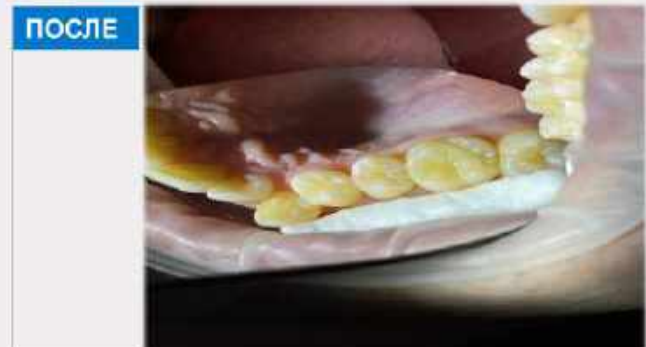
Пациент Ж., 26 лет, обратился в стоматологическую клинику ВГМУ с жалобами на кариозную полость 2.6 зуба. Жалобы на боли химических раздражителей, дискомфорт при употреблении пищи. При осмотре 2.6 зуба выявлена кариозная полость на жевательной поверхности (1 класс по Блэку). При зондировании ощущает болезненность по стенкам полости зуба. Термометрия (холод) слабочувствительная.

До



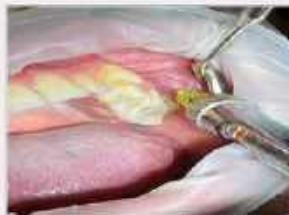Кариес 2.6 зуба

После



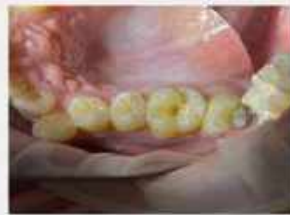Конечный результат

Этапы лечения



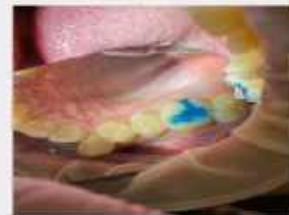Этап 1

Проведение инфильтрационной анестезии



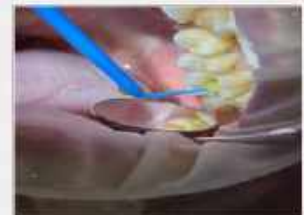
Этап 2

Расширение полости и некрэктомия




Этап 3

Протравливание зуба



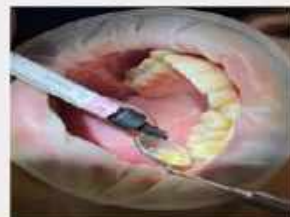Этап 4

Бондинг



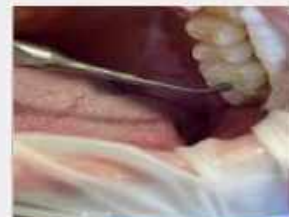Этап 5

Засвечивание бонда с помощью стоматологической LED-лампы



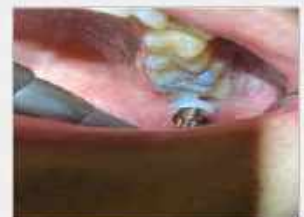Этап 6

Наложение изолирующей прокладки



Этап 7

Пломбирование



Этап 8

Полирование окклюзионной поверхности

Материалы и методы

Материалы и методы: Бондинг (Prime&Bond One Etch), изолирующая прокладка (icos) пломбировочный материал ???, полировочные щётки (полая), паста стоматологическая полировочная (ker))

Заключение

Проведена реставрация окклюзионной поверхности 2.6 зуба . Используя хорошие и нужные материалы добились нужного результата. Пациент доволен выполненной работой.



Олимпиада ВГМУ 2023

Студент:

Насруллаев Жавлонбек

Таъъатжон угли

Руководитель: к.м.н., доц

Ортиқова Наргиза

Хайруллаева

Образовательная

организация:

Самаркандский

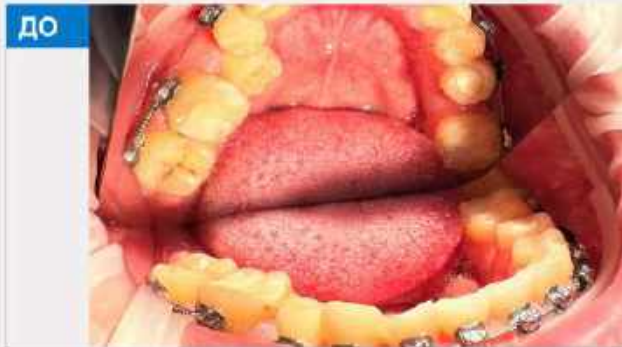Государственный

Медицинский Университет

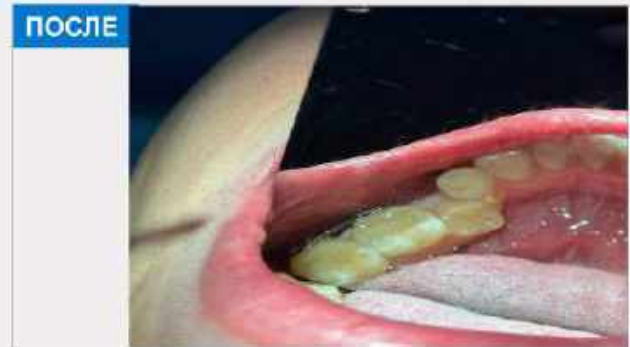


Описание клинического случая

Пациент Ж, 23 года обратился в клинику с жалобами на кариозную полость 4.7 зуба. Жалобы боли химических раздражителей, дискомфорт при употреблении пищи. При осмотре 4.7 зуба выявлена кариозная полость по I классу Black. При зондировании ощущает болезненность по стенкам полости зуба. Перкуссия безболезненна. ЭОД – 6 мкА. Термометрия слабомучствительная.

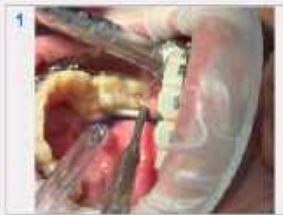

Каркас 4.7 зуба

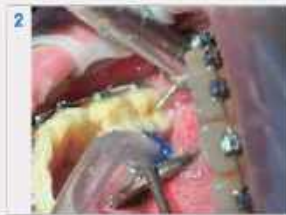

Конечный результат

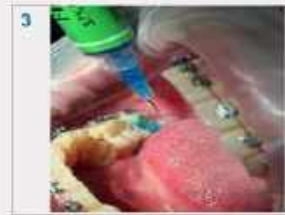Этапы лечения



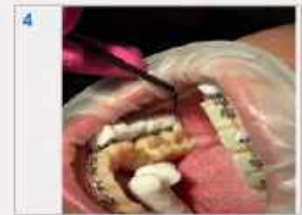Этап 1. Раскрытие



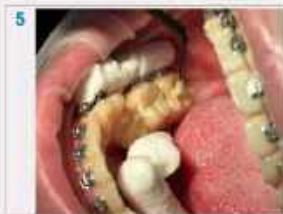Этап 2. Расширение и некрэктомия



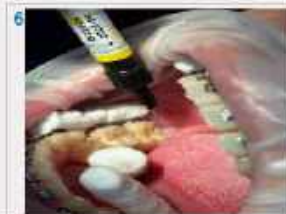Этап 3. Протравление зуба



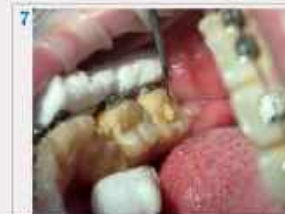Этап 4. Бондинг



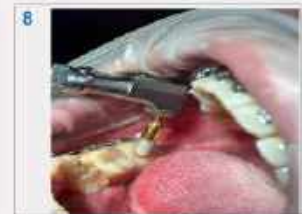Этап 5. Бондинг



Этап 6. Наложение изолирующей прокладки (Base It)



Этап 7. Пломбирование (Harmonise)



Этап 8. Полирование окклюзионной поверхности 4.7 зуба

Материалы и методы

Материалы и методы: Бондинг (OPTI Bond), изолирующая прокладка (Base It), пломбировочный материал (Harmonise), полировочные щётки (KERR).

Заключение

Проведена реставрация окклюзионной поверхности 4.7 зуба по I классу Black. Используя хорошие и нужные материалы добились нужного результата. Пациент был доволен выполненной работой.



Олимпиада ВГМУ 2023

Студент:

Нестерова Юлия Анатольевна

Руководитель:

Орехова Наталья Сергеевна

Образовательная

организация: Федеральное

государственное бюджетное

образовательное учреждение

высшего образования

"Смоленский государственный

медицинский университет"

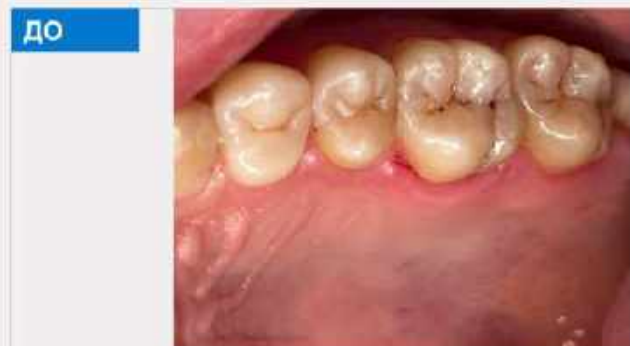Министерства здравоохранения

Российской Федерации

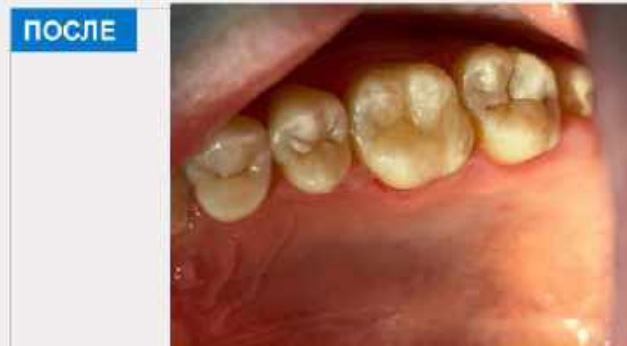

Описание клинического случая

Зуб 16: жалобы пациента были на кратковременную боль от раздражителей, эстетическую недостаточность.

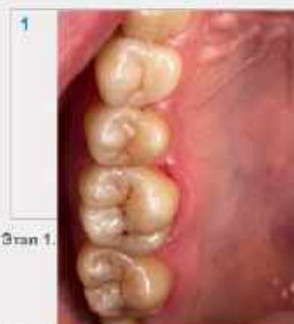

Зуб 16, кариес на жевательной поверхности. 1 класс по Блеку



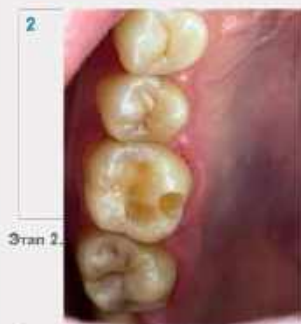Зуб 16, пломбировочный материал компании Spident, EsCom оттенок A2

Этапы лечения



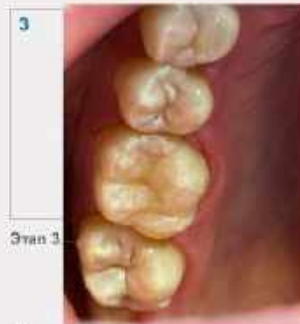Этап 1.

Зуб 16, кариес на жевательной поверхности. 1 класс по Блеку



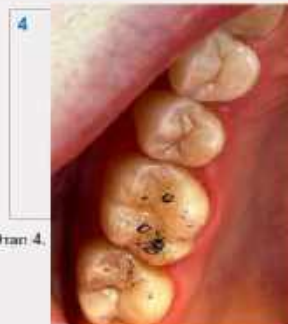Этап 2.

Раскрыли кариозной полости шаровидным алмазным бором



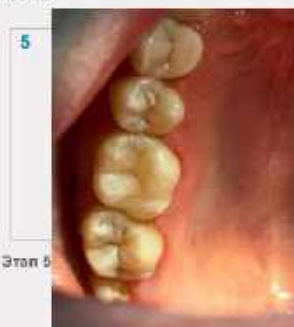Этап 3.

Сформировала полость, текущий светоотверждаемый пломбировочный материал EsFlow A2, Пломбировочный материал компании Spident, EsCom оттенок A2



Этап 4.

Проверила наличие контакта с зубом антагонистом



Этап 5.

Этап финирирования.

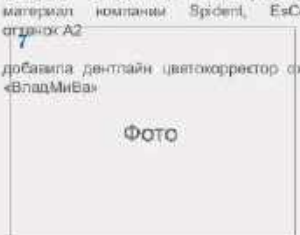


Описание

ФОТО

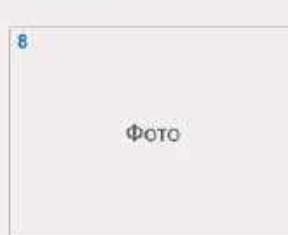Этап 6. Название

Описание



ФОТО

Этап 7. название



ФОТО

Этап 8. Название

Описание

Материалы и методы

В данной работе я использовала пломбировочный материал EsFlow A2, Пломбировочный материал компании Spident, EsCom оттенок A2, дентлайн цветокорректор охра «ВладМиВа»

Заключение

Зуб 16 пациента никак не беспокоил после выполненного лечения.



Олимпиада ВГМУ 2023

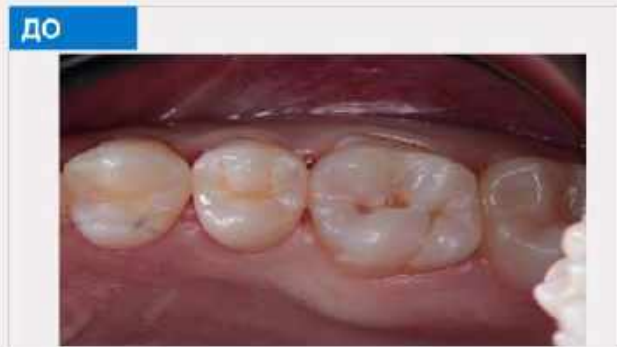

Студент: Норпулатов Диёр
Ф.И.О.
Руководитель: Марупова
Мадина Ф.И.О.
Образовательная
организация: Самаркандский
Государственный
Медицинский Университет

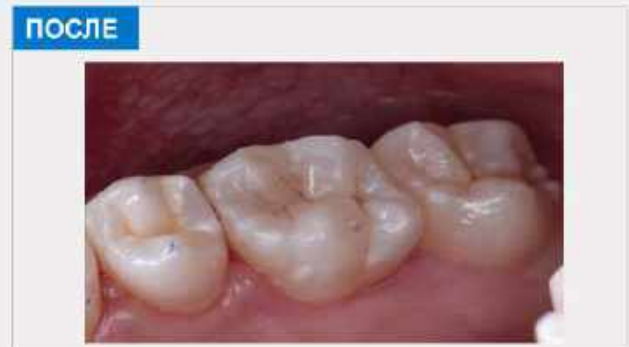

Описание клинического случая

Опишите свой случай; Введите свой текст здесь. Пожалуйста, убедитесь, что вы используете тот же шрифт и его размер, что и в этом текстовом поле. Когда вы закончите, сделайте так, чтобы рамки для фотографий исчезли, изменив расположение сторон с рамок на пустые.

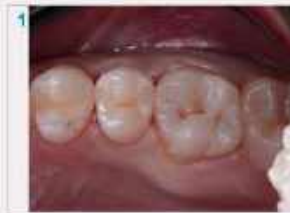

Описание фотографии



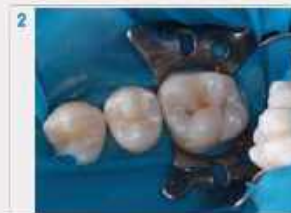Описание фотографии

Этапы лечения



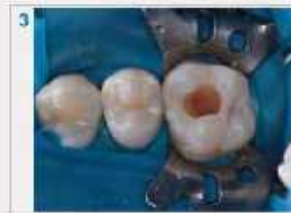Этап 1. Название

Описание: Объективный осмотр



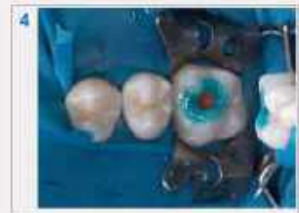Этап 2. Название

Описание: Наложены латексные (изоляция от слюны)



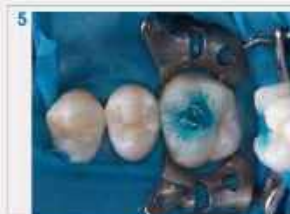Этап 3. Название

Описание: Работыта карисной полости



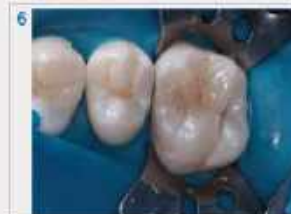Этап 4. Название

Описание: Протравление эмали



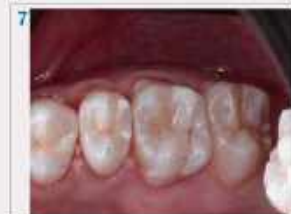Этап 5. Название

Описание: Протравление карисной полости



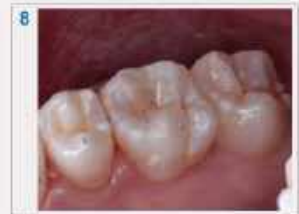Этап 6. Название

Описание: Отреставрировали карисный зуб



Этап 7. название

Описание: Отполировали реставрированный зуб



Этап 8. Название

Описание: Окончательный результат

Материалы и методы

Материалы и методы: Бондинг: (OPTI BOND), Ортофосфорная кислота(35-37%); SPIDENT, Пломбирочный материал: ESTELITE

Заключение

Заключение: Провели реставрацию окклюзионной поверхности 1.6 зуба по 1 классу БЛЭК. Используя высококачественные материалы, достигли желаемого результата. Пациента удовлетворила выполненная работа.



Олимпиада ВГМУ 2023

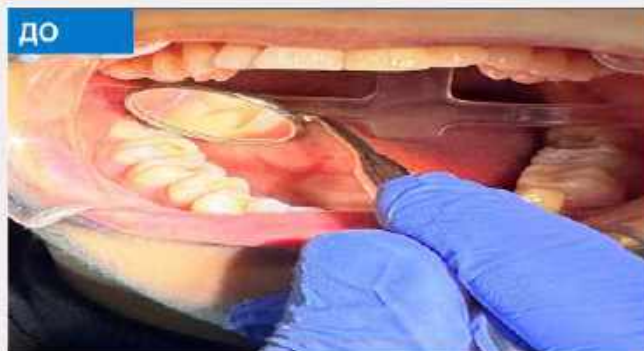Студент: 3 курса
Нурмурадов Исламжон
Илькомович

Руководитель:
Марупова Мадина
Хикматуллаевна
Образовательная
организация:
Самаркандский
Государственный
Медицинский Университет

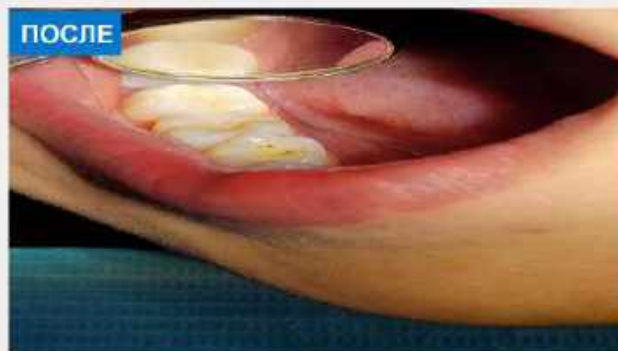


Описание клинического случая

Больной 20 лет жалуется на эстетический дефект на 4.7 зубе, он ранее витально ампутирован, проведена замена пломбы с последующей реставрацией зуб некротизирован.

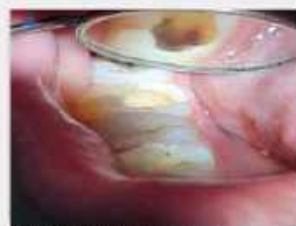

Старая пломба на зубе 4.7

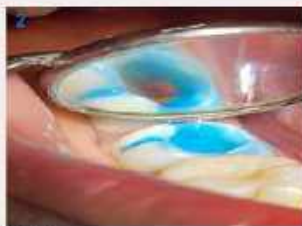

Описание фотографии

Этапы лечения



Этап 1. Раскрытие старой пломбы удалили старую пломбу с последующей некротомией



Этап 2. Протравливание
Протравили эмаль и дентин



Этап 3. Бондинг
нанесли бонд одновременно закрыли жидкотекучим композитом дно полости зуба



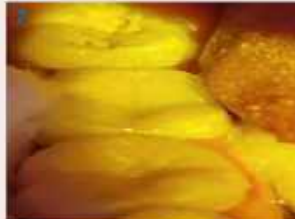Этап 4. Пломбирование
Нанесли пломбу на щечно-медиальный бугор



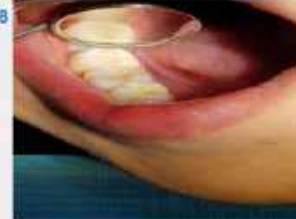Этап 5. Пломбирование
Нанесли пломбу на язычно-дистальный бугор



Этап 6. Пломбирование
Нанесли пломбу на язычно-медиальный бугор



Этап 7. Пломбирование
Нанесли пломбу на щечно-дистальный бугор



Этап 8. Финишная обработка
Обработали поверхность полировочными резинками для устранения шероховатости

Материалы и методы

Пломба от Charisma цвета А3 и Dentine.бонд –поколения от Charisma ; реставрация сделана восстановлением жевательной функции без завышения

Заключение

У больного был вторичный кариес под пломбой и эстетический дефект отреставрировали пломбой восстановили анатомическую форму



Олимпиада ВГМУ 2023



Студент: 5 курс
Овсянникова Евгения
Владимировна
Руководитель:
Алферова Елена
Александровна
Образовательная
организация: ВГМУ им. Н.Н.
Бурденко.

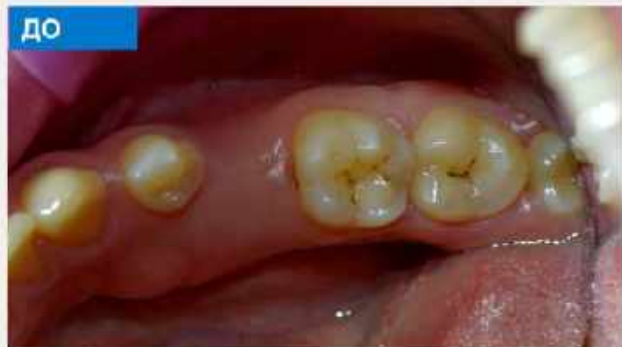

Описание клинического случая

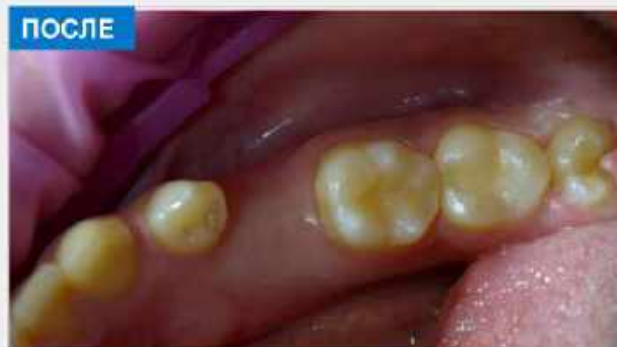Пациент Т., 22 года. Обратилась в стоматологическую клинику ВГМУ им. Н.Н. Бурденко.

Жалобы: на периодические кратковременные боли во время приема пищи, проходящие сразу после устранения раздражителя.

Объективно: зуб 3.6,3.7 – на окклюзионной, мезиальной и дистальной контактных поверхностях кариозная полость, зондирование болезненно по эмалево-дентинной границе, перкуссия безболезненная, термометрия безболезненная, пальпация переходной складки безболезненная. Диагноз: K02.1 (Кариес дентина).

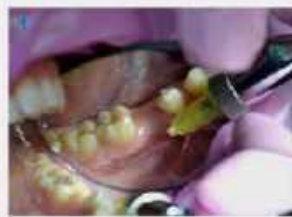

На окклюзионной, мезиальной и дистальной поверхностях зуба 3.6 и окклюзионной поверхности зуба 3.7, участки пораженные кариозным процессом.



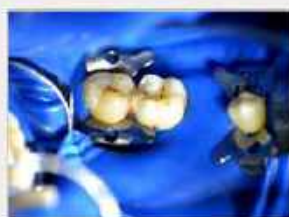Восстановленные композитным материалом поверхности зубов 3.6, 3.7.

Этапы лечения



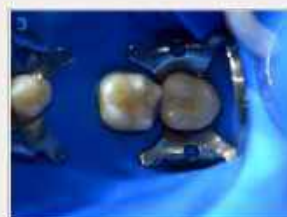Этап 1. Обезболивание.
Инфильтрационная анестезия

Предварительно проведен этап нанесения аппликационной анестезии. Произведен вход в области переходной складки в проводки корней зубов 3.6, 3.7.



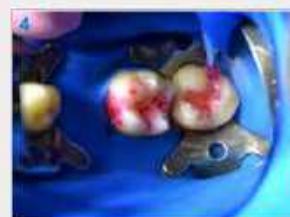Этап 2. Изоляция.

Изоляция рабочего поля с помощью системы «Кокфердам» (использована латексная завеса, клемпы)




Этап 3. Препарирование

Раскрытие кариозной полости, удаление некротизированных тканей (нейроотомы) и дальнейшее ее формирование.



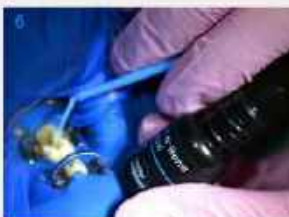Этап 4. Контроль качества препарирования

Спрощивание полости кaries-маркером с целью обнаружения деминерализованных участков эмали и дентина и последующее их удаление. Окончательно формирование полости для пломбирования.



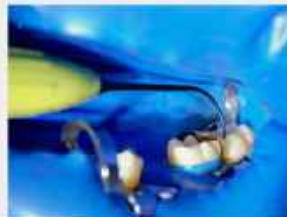Этап 5. Протравливание

Протравливание эмали в течение 30 секунд 37% ортофосфорной кислотой, с дальнейшим протравливанием дентина в течение 15 секунд. Смываем, просушиваем.



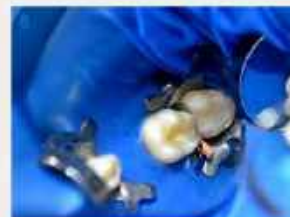Этап 6. Адгезивный протокол

Нанесение адгезива на предварительно высушенный дентин и эмаль, втирание в стенки полости в течение 15 секунд, тщательное высушивание слабой струей воздуха и полимеризация светом активирующей палочкой в течение 20 секунд



Этап 7. Подготовка полости к пломбированию

Постановка матричной системы (металлическая матрица, клин) для восстановления дистальной стенки зуба 3.6.



Этап 8. Реставрация и финишная обработка

Подготовное восстановление зубов 3.6, 3.7 с помощью композитного материала с последующей финишной обработкой полировочной системой OptraGloss.

Материалы и методы

Материалы и методы: в ходе работы были использованы стандартные методики препарирования. Адгезивная обработка проводилась бондом компании IVOCCLAR «Tetric-N-Bond». Реставрация композитным материалом IVOCCLAR Empress Direct. Финишная обработка с использованием полировочной системы OptraGloss.

Заключение

Заключение: данная работа проводилась в соответствии с современными протоколами лечения кариеса. Пациенту рекомендована более тщательная гигиена. Назначена консультация смежных специалистов, а также контрольный осмотр через 6 месяцев.



Олимпиада ВГМУ 2023

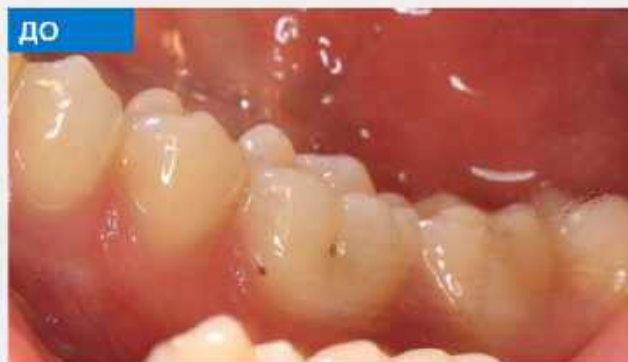

Студент:
Романов Леонардо
Артурович
Руководитель:
Ермакова Ольга Валерьевна
**Образовательная
организация:**
ФГБОУ ВО Саратовский ГМУ
имени В.И. Разумовского
Минздрава России

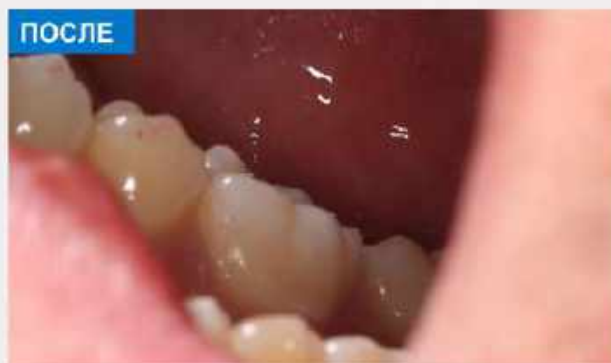

Описание клинического случая

Пациент Айтеев П.Г., 1990г.р. обратился с жалобами на кратковременную боль от температурных раздражителей и эстетический дефект зуба 4.6. При осмотре обнаружены кариозные полости в области естественных фиссур зуба 4.6. Зондирование - слабоболезненно по дну кариозной полости. Термотест - слабоболезненный. Перкуссия - безболезненна. ЭОД - 3 мкА.
Диагноз: К02.1 Кариес дентина зуба 4.6; острая форма, 1 класс по Блеку.
Диагноз поставлен на основании жалоб, данных объективного осмотра, основных и дополнительных методов обследования.

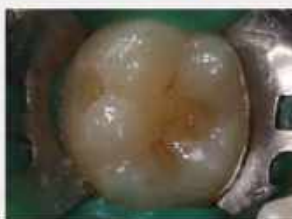

ДО
В области фиссур зуба 4.6 кариозные полости.



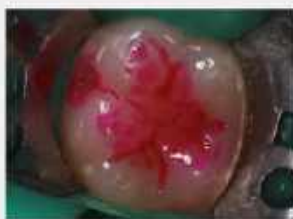ПОСЛЕ
Восстановлена анатомическая форма и эстетика зуба 4.6

Этапы лечения



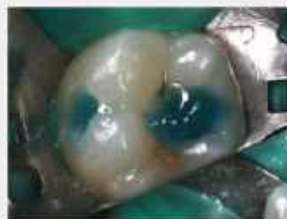Этап 1. Препарирование кариозной полости

Окклюзионная и вестибулярная поверхности отпрепарированы алмазными и твердосплавными борами.

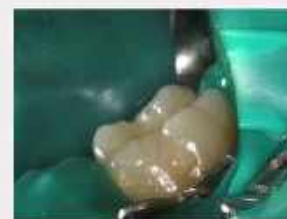

Этап 2. Контроль препарированных полостей кариес-маркером

Окрашивание кариес-маркером, уточнение границ кариозного поражения. Контроль качества препарирования.

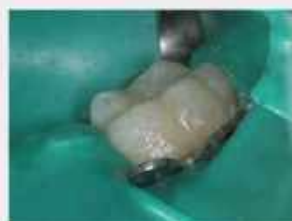

Этап 3. Протравливание кариозных полостей и адгезивная подготовка
Гель для травления дентина и эмали Травиж-37. Поверхность промыта струей воды. Наносим адгезив 3M Single Bond Universal.



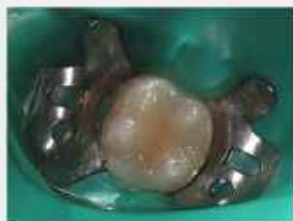Этап 4. Изолирующая прокладка

Нанесен текучий композиционный материал Flowable Composite Visible Light Cure A3 на дно и стенки полости.



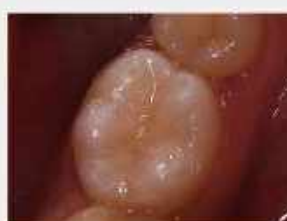Этап 5. Восстановление вестибулярной поверхности

Моделировка вестибулярной поверхности произведена композитом Filtek Ultimate Body оттенка А3. Воссоздана анатомической формы зубе с помощью композита Filtek Ultimate Enamel оттенок А3.



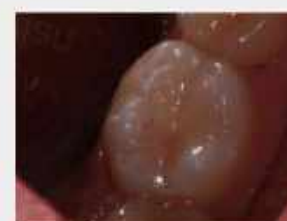Этап 6. Поэтапное восстановление окклюзионной поверхности

Реставрируем передние, потом задние язычные бугорки и медиальное углубление дисталингвального бугорка. Слой дентина восстановлены нанокompозитом Filtek Ultimate Body, А3. Эмалевый слой с помощью нанокompозита Filtek Ultimate Enamel, А3.



Этап 7. Шлифовка

Шлифовку производили с помощью алмазного бора.



Этап 8. Полировка

Контрольной бумагой проверили окклюзию и провели полировку пломбы полировочной пастой Universal Polishing Paste, щеточки Kerr Occulbrush, диски OptiDisc Keer, головки для полировки композита OptiStep Assorted Kit Keer.

Материалы и методы

Материалы: текучий композиционный материал Flowable Composite Visible Light Cure, оттенок ANe A3, нанокompозит Filtek Ultimate дозатор Bodl, оттенок А3, Filtek Ultimate дозатор Enamel, оттенки А3, адгезив 3M Single Bond Universal, гель Травиж-37, полировочная паста Universal Polishing Paste, щеточки Kerr Occulbrush, диски OptiDisc Keer, головки для полировки композита OptiStep Assorted Kit Keer.
Методы: Постепенное восстановление вестибулярной и окклюзионной поверхностей нанокompозитом Filtek Ultimate.

Заключение

Произведено лечения кариеса путем эстетической реставрации зуба 4.6. Восстановлены все анатомические элементы и функция зуба.

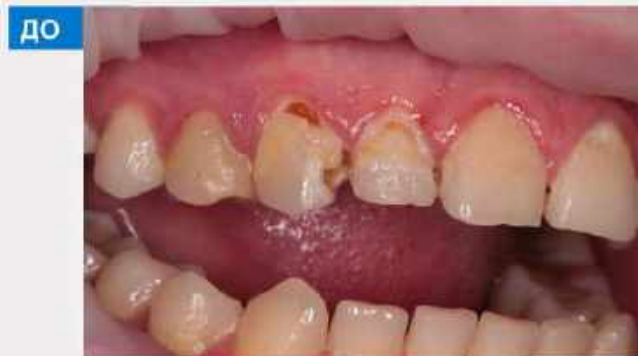



Студент: 5 курс
Ротанский Дмитрий
Александрович
Руководитель:
Алферова Елена
Александровна
Образовательная
Организация: ВГМУ им. Н.Н.
Бурденко

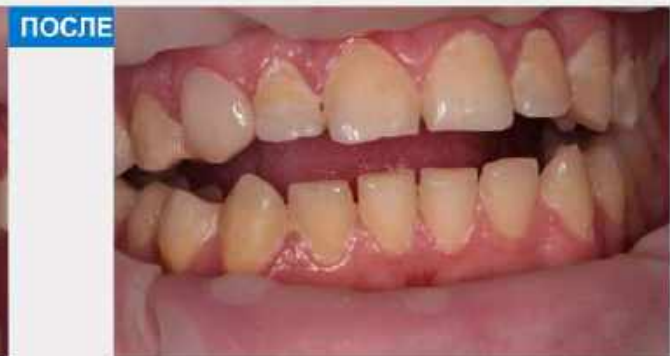

В клинику обратился пациент с жалобами на эстетический дефект и выпадение пломбы зуба 1,3, примерно 8 месяцев назад. Боли на химические и температурные раздражители отсутствует.



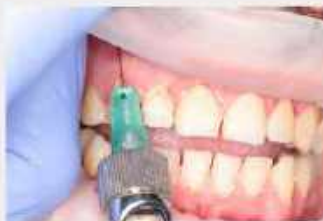ДО

Объективно: наличие гипоплазии в пришеечной области с медиально-апроксимальной стороны отсутствует, пломба и виден размягченный дентин.



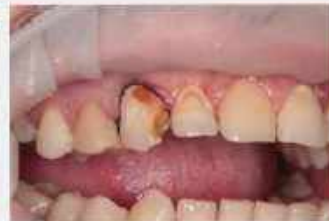ПОСЛЕ

Восстановление композитным материалом: зуба 1,3



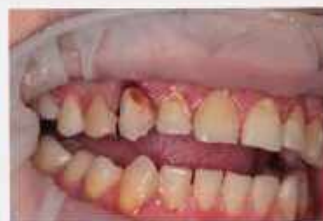Этап 1. Анестезия

Была проведена инфльтрационная анестезия зуба 1,3, ультракаином Д-С 1,8мл.



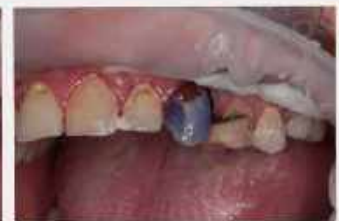Этап 2. Раскрытие кариезной полости

Произведено раскрытие кариезной полости и укладки ретракционной нити.



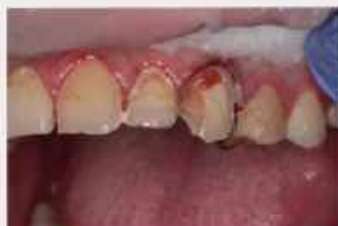Этап 3. Некрозэктомия

Удаление размягченного дентина со дна кариезной полости твердосплавным шаровидным бором, под контролем кариес-маркера.



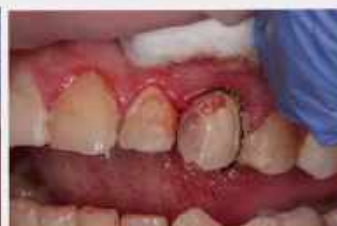Этап 4. Проявление

реакции эмали и дентина. Наносим Ортофосфорную кислоту на эмаль в течении 20сек и потом добавляем на дентин еще на 10 сек (суммарно 30сек). Смываем водой в течении 30 секунд



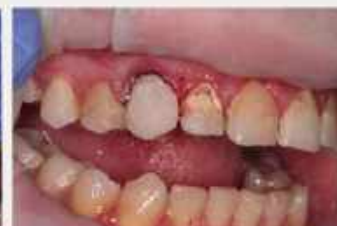Этап 5. Адгезивный протокол

Перед нанесением бонда, высушиваем зуб. Бонд наносим на 20 секунд и засветиваем в течении 15 секунд.



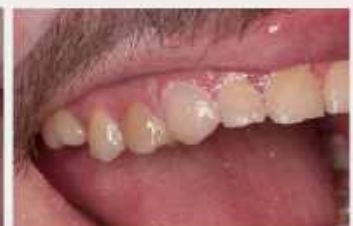Этап 6. Пломбирование

Неложение лечебной прокладки на дно полости. Восстановление медиальной апроксимальной стенки с помощью матрицы, клина и гидрофобного композита.



Этап 7. Пломбирование

Восстановление анатомической формы зуба. Проверка окклюзионных и апроксимальных контактов с помощью артикуляционной бумаги.



Этап 8. Финишная полировка

Произведена финишная полировка, используя полировочные головки Enhance и полировочные диски с помощью полировочной пасты ClearPolish и щетки проводим окончательную полировку.

Анестезия Ультракаин Д-С 1,8 мл, боры алмазные и твердосплавные, ретракционная нить «Ultradark» 000,37% ортофосфорная кислота, Кариес-маркер «Voco», OptiBond Universal, Life Kert, клинья, матрицы — сепарационные контурные полоски, жидкотекучий композит Kert Harmonize A3, композит Kert Harmonize A3и A3E, enhance диски зеленые и белые, полировочные диски зеленые и белые, паста для финишной полировки Kert ClearPolish, щетки, штрипы разной абразивности.

Была произведена некрэктомия с последующей реставрацией зуба 1,3. Диагноз: Глубокий кариес МКБ: K02.1, 4 класс по Блеку и системная гипоплазия эмали.



Олимпиада ВГМУ 2023

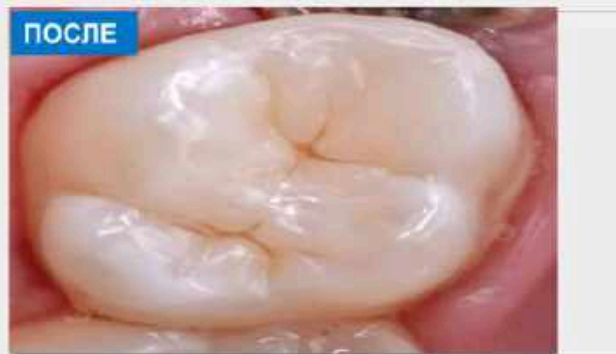
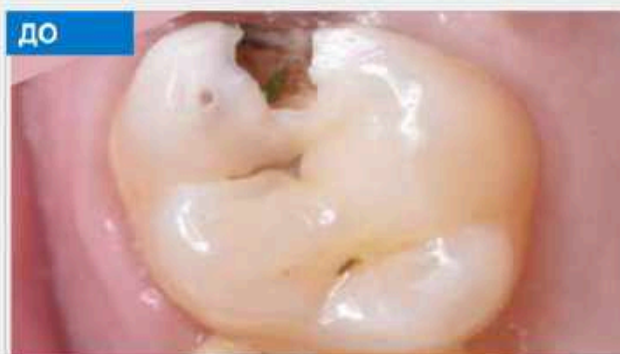
Студент:
Рустамов Аббос Сунатиллаевич.
Руководитель:
Халбова Насиба Асроровна.
Образовательная
организация:
Самаркандский
Государственный
Медицинский Университет

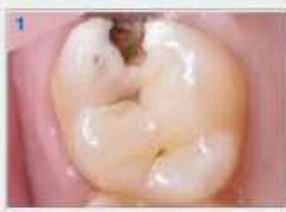

Описание клинического случая

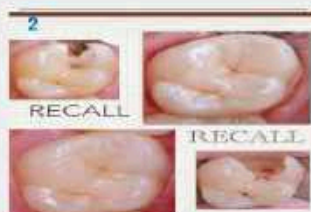Больной, 26 лет, жалуется на чувствительность к сладкому и попаданию пищи между зубами. Диагностирован кариес 2 класса по Блеку. Проведена местная анестезия, изолирована Коффердамом зуб некротизирован.



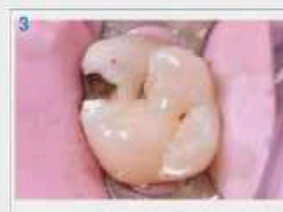Этапы лечения



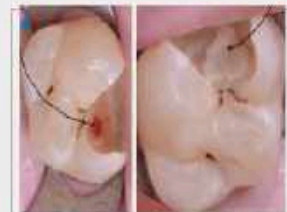Этап 1. диагностика
Лечения кариеса по II
типа Блека
Жалобы: на застревания
еды в между зубами и
чувствительность на
сладости



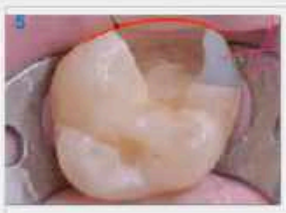Этап 2. Recall
Сделано изоэтаж с Recall



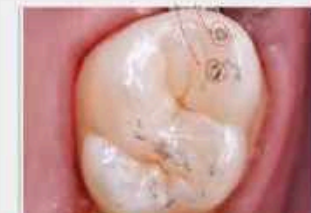Этап 3.Изоляция
Сделано местная анестезия и
изоляция коффердамом
Клэмп использована WSA



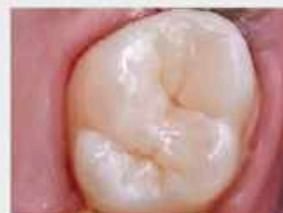Этап 4.Некрэктомия
Некрэктомия сделано шаровидный
борчиком BR-31
Твердый сплав
Полировочный борчиком и открылся
Пульпа.Открытая пульпа закрыта
пупом MTA(mineral trioxide aggregate)



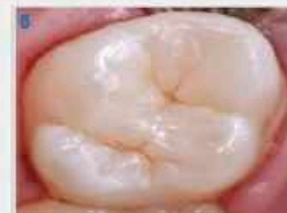Этап 5. Подготовка
к пломбу
Поработано FL
бондом и матрицей



Этап 6. Коррекция
Коррекция сделано
полировочном
грушовидном
бочико



Этап 7. Полировка
после пломбы
Сделано полировка
щеткой и резиной и
диском и сделано AIR
flow



Этап 8. Окончания
реставрации
Описание

Материалы и методы

Пломба: Estilet Quick A2 AO2, бонд FL, реставрация сделано LM ART набором, жевательная функция восстановлена

Заключение

У пациента был пролечен глубокий кариес и закрыт MTA. Пациент был осмотрен через 2-3 дня, осложнений пульпы не выявлено.



Олимпиада ВГМУ 2023

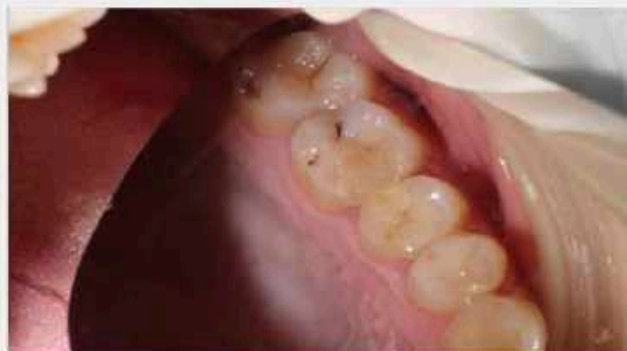

Студент: 5 курса
Рыбальченко Роман
Геннадьевич
Руководитель:
к.м.н. Лепехина Людмила
Ивановна
Образовательная
организация: ВГМУ им.Н.Н.
Бурденко

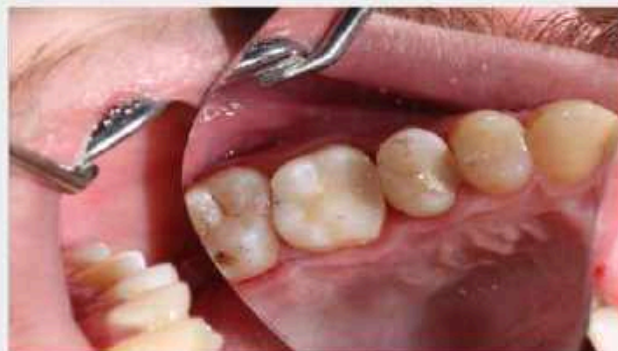

Описание клинического случая

Пациент В., 25 лет обратился в стоматологическую клинику с жалобой на боль при приеме горячей пищи и застревания пищи в области 26 зуба. Боль проявляется периодически на протяжении нескольких лет.
Объективно: На жевательной поверхности зуба 26 кариозная полость (кариес дентина), на апроксимально-медиальной поверхности пломба требующая замену из-за усадки.

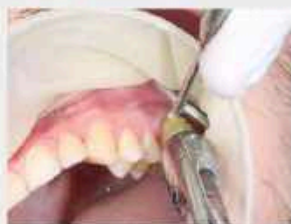

При зондировании определяется кариозная полость в фисуре 1 поядка. В области апроксимально-медиального контакта при зондировании отмечаются острые края по границе пломбы.



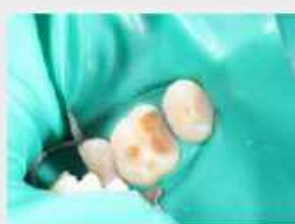Конечный результат работы после обработки, шлифования и полировки пломбы. Проверка окклюзионных пунктов с зубами антагонистами.

Этапы лечения



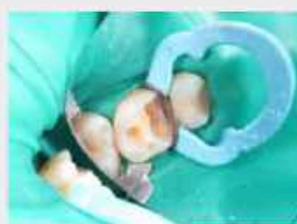Этап 1. Анестезия

Использовалась инфильтрационная анестезия с вестибулярной и небной поверхностями. Во время работы потребовалась интратканевая анестезия, которая дала вполне обезболивание рабочей зоны



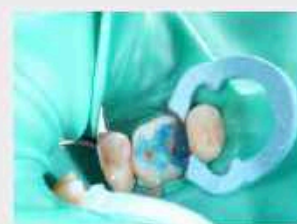Этап 2. Препарирование и установка клампа с коффордамом

Раскрытие кариозной полости, расширение полости, интрактомия, формирование полости, финирирование; подбор клампа.



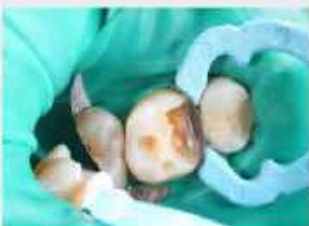Этап 3. Установка матричной системы

Установка клина, подбор матрицы с последующей установкой; установка кольца для зажима



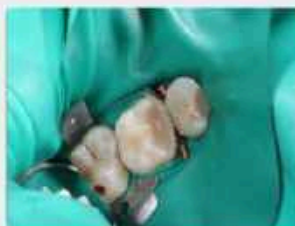Этап 4. Протравливание полостей 37%

протравливание полостей 37% ортофосфорной кислотой



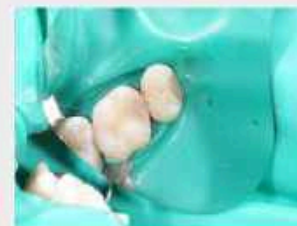Этап 5. Бондинг

Нанесение бонда микроплатизаторами тонким слоем с последующим распределением по дну кариозной полости пистолетом



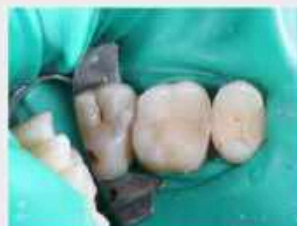Этап 6. Моделирование

Восстановление анатомии 26 зуба с учетом сохранности естественных анатомических элементов.(В данном случае моделирование начинается с кристаллоферры)



Этап 7. Обработка и шлифовка

Убираем излишки композита с поверхности зуба, отжимаем острые углы в апроксимально-медиальном контакте.



Этап 8. Полировка

Устранение шероховатости и придание естественного блеска зубу.

Материалы и методы

Материалы: шаровидные, конусовидные, пирамидные и пламевидные боры, 37% ортофосфорная кислота (Владивия), Асептолин (спиртовой протокол), бонд (OptiBond) Жидкотекучий композит: Verident Flow A2, Пакуемый: Ceram.X Sphere TEC one syringe A2
Обработка, шлифовка, полировка: полировочные диски (OptiDisc), диски и конусы для полировки (Enhance PoGo)

Методы: препарирование 2 класса по Кларку

Заключение

Заключение: Пациент после лечения отметил отсутствие стреляющей боли при приеме горячей пищи и застревание частичек пищи. Устранение нависающего края с апроксимально-медиальной поверхности. Произведено полное восстановление анатомической формы и функции зуба с учетом прикуса и артикуляционных движений нижней челюсти.



Олимпиада ВГМУ 2023

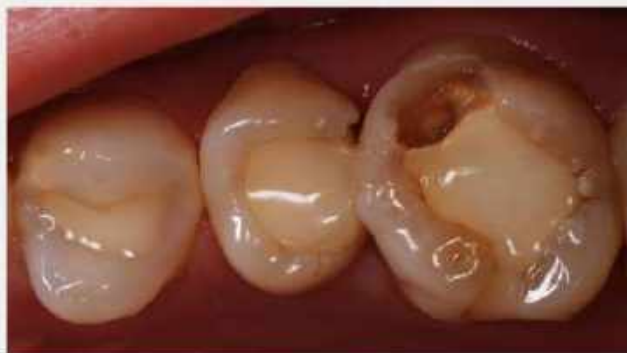

Студент: 5 курса
Суханов Андрей Сергеевич
Руководитель:
Лукина Наталия Александровна
Образовательная
организация:
ВГМУ им. Н.Н.Бурденко.

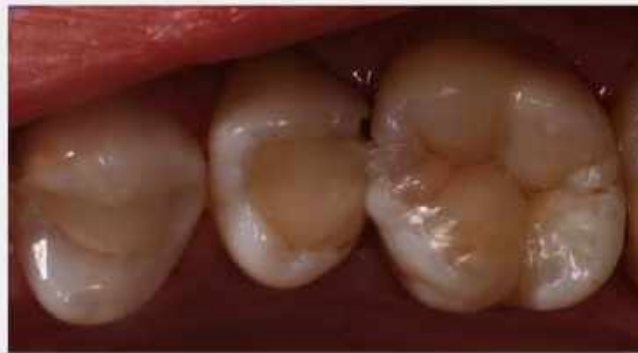

Описание клинического случая

Пациентка 22 года, зуб 2.6, обратилась с жалобами на скол стенки зуба. Был предложен вариант ортопедического лечения, от которого пациентка отказалась.

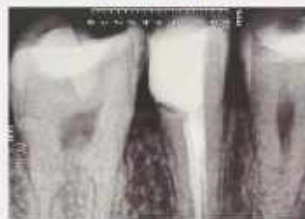

Этап «До».



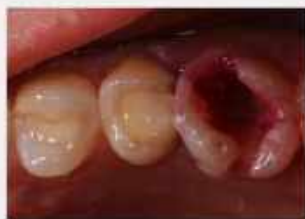Этап «После».

Этапы лечения



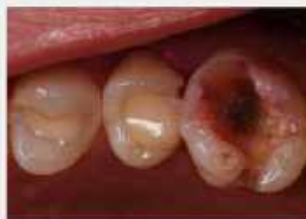Этап 1. Рентгеновский снимок.

Дефект зуба 2.6 и контактный пункт зуба 2.6 решили восстановить на следующем приеме.



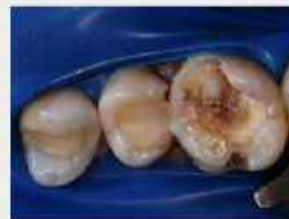Этап 2. Препарирование.

Удалили старую пломбу и нанесли кариес индикатор.



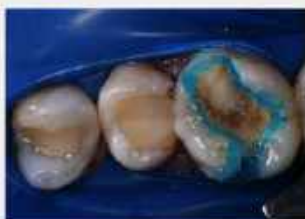Этап 3. СИД.

Твердосплавным бором удаляем СИД.



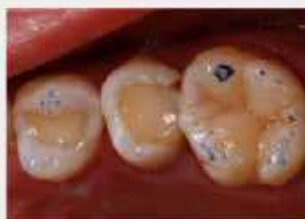Этап 4. CAD + MTA.

На этапе финального препарирования раскрыт рог пульпы и выполнено прямое покрытие.



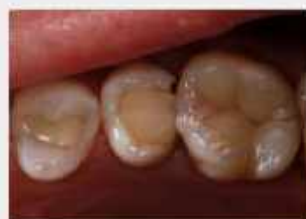Этап 5. Адгезивная подготовка.

Выполнена медикаментозная обработка полости, протравка гелем ортофосфорной кислоты 37%, нанесение адгезива и его полимеризация.



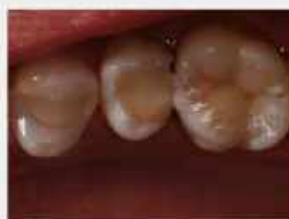Этап 6. Коррекция.

После снятия коффердама, используя артикуляционную бумагу, корректируем окклюзию с помощью бора Дрижас.



Этап 7. Полировка.

1-Белой Ketda работаем по краю реставрациям,
2-Белой Ketda работаем по всей поверхности реставрации,
3-Occulbrush работаем по всей реставрации.



Этап 8. Краски.

Внесли тонкий слой краски в фиссуры.

Материалы и методы

Материалы и методы: Ортофосфорная кислота 37%, Bond Tetric N-Bond Universal, Herculite XRV Ultra Flow - Наногибридный текучий композит, Harmonize наногибридный композит A2D и A2E, дентальные полиры Ketda, щетка Occulbrush.

Заключение

Заключение: Устранена причина жалобы пациентки. Восстановили анатомию зуба 2.6. Пациентка проинформирована о выполненной работе и предупреждена о возможных осложнениях. Назначен контрольный рентген.



Олимпиада ВГМУ 2023

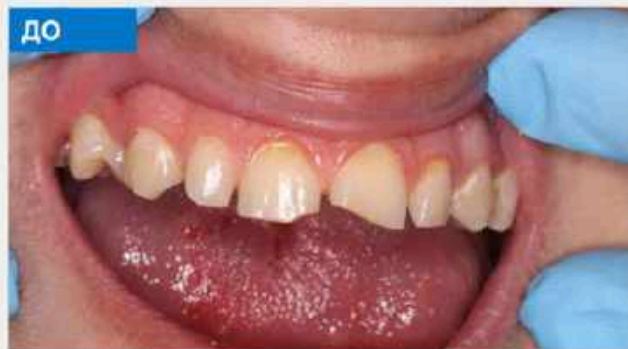

Студент: 5 курса
Утегенова Алина Маратовна
Руководитель:
Ермакова Ольга Валерьевна
Образовательная
организация: ФГБОУ ВО
Саратовский ГМУ им. В.И.
Разумовского Минздрава
России.

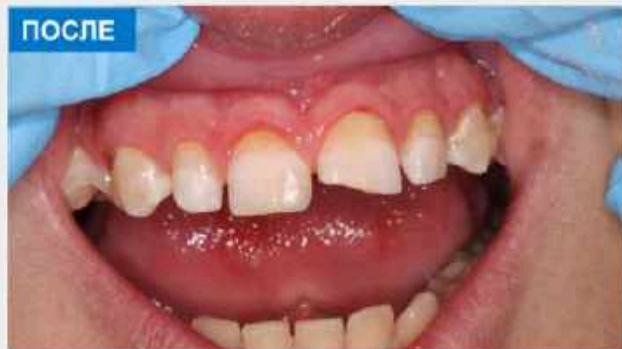

Описание клинического случая

Пациент Д. 16.10.2001 года рождения, 22 года обратился с жалобами на косметический дефект. Объективно: полость на медиальной контактной поверхности с нарушением режущего края 1.1 зуба. Зондирование слабоболезненное, перкуссия безболезненная, термотест – быстропроходящая боль. Диагноз: средний кариес зуба 1.1 (K02.1), 4 класс по Блеку. Диагноз обоснован жалобами, объективными исследованиями и осмотром. План лечения: прямая композитная реставрация зуба 1.1

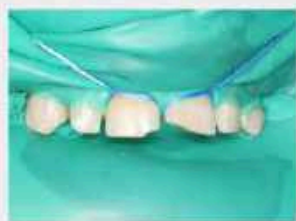

До лечения. Полость с нарушением режущего края – вестибулярная поверхность.

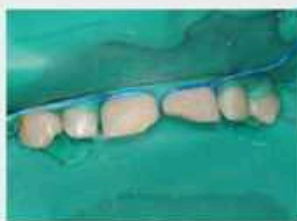

Результат эстетической реставрации зуба 1.1 – вестибулярная поверхность.

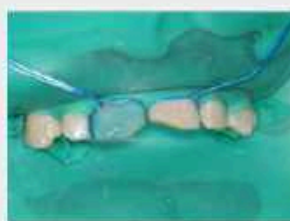Этапы лечения



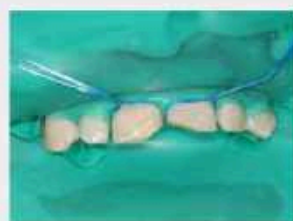Этап 1. Изоляция рабочего поля.
Наложение коффердама Laticx dental Dam 152*152



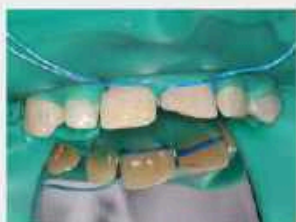Этап 2. Препарирование
Препарирование полости под реставрацию.
Проверка качества препарирования зерно-зерном, медикаментозная обработка полости.



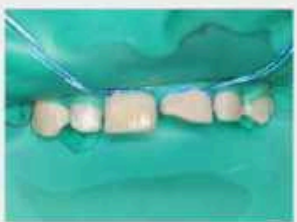Этап 3. Протравление эмали и дентина
Обработка эмали и дентина гелем Травекс-37 в течение 30 сек, дентин – 15 сек. Промывание водой с использованием пылесоса.



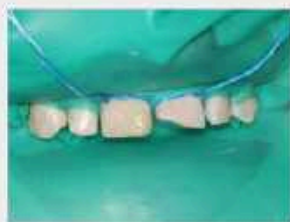Этап 4. Адгезивный протокол
Нанесение адгезива 3M Single Bond Universal брасом на поверхность зуба втиранием движениями. Раздувание и Полимеризация светодиодной лампой в течение 20 сек.
Покрытие эмали и дентина текучим композитом А3 «Prime-Dent».



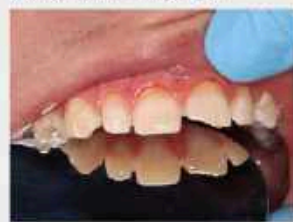Этап 5. Восстановление небной стенки зуба
Формирование небной поверхности светоотверждаемым композитом Filtek Ultimate Body в оттенке В3. Полимеризация в течении 20 сек.



Этап 6. Создание эмалевого слоя
Нанесение композита Filtek Ultimate Enamel, оттенок А 3, и придание поверхности фактуры зуба. Полимеризация в течении 20 сек.
Восстановление режущего края композитом Filtek Ultimate Enamel, оттенок А 2. Полимеризация в течении 20 сек.



Этап 7. Нанесение прозрачного слоя
Нанесение композита Filtek Ultimate дозатор Tpalyscent оттенок Amber. Полимеризация в течении 20 сек.



Этап 8. Шлифовка и полировка
Обработка поверхности диска зуба с помощью полировочных дисков Sof-Lax XT 8692F, 12,7 мм. Произведена полировка щеточкой и пастой SuperPolish Keer.

Материалы и методы

Метод: прямая композитная реставрация.
Материалы: гель Травекс-37, адгезив 3M Single Bond Universal, светоотверждаемый композит Filtek Ultimate Body в оттенке В 3, светоотверждаемый композит Filtek Ultimate Enamel в оттенке А 2, светоотверждаемый композит Filtek Ultimate Enamel в оттенке А 3, полировочные диски Sof-Lax XT 8692F, 12,7 мм, полировочная паста SuperPolish Keer, щеточки для полировки.

Заключение

Произведена эстетическая реставрация центрального правого резца с соблюдением правил препарирования и пломбирования. Учитывались индивидуальные особенности зубов пациента с упором на эстетику и восстановлением всех функций. В работе были использованы современные материалы, отвечающие стандартам качества.

