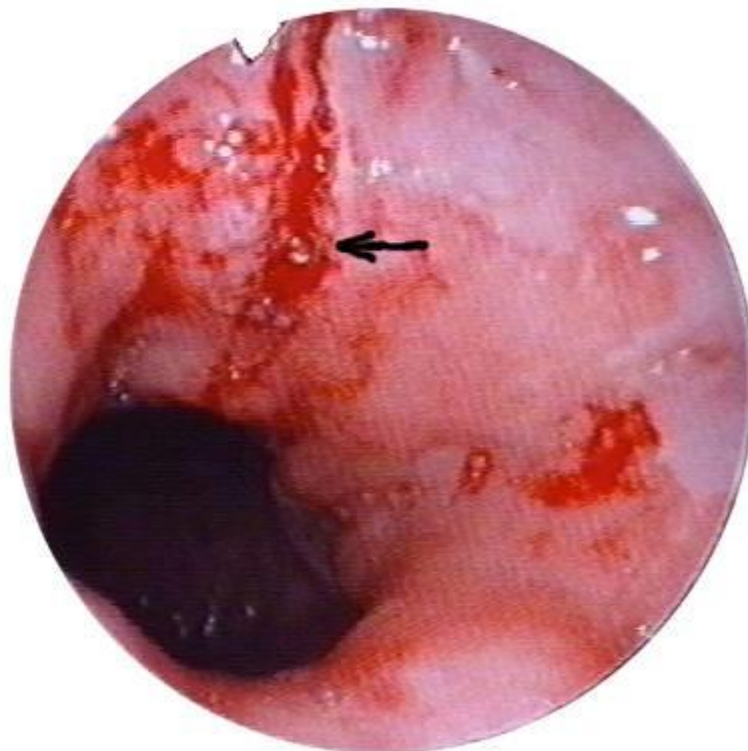


**РАЗРЫВНО - ГЕМОРРАГИЧЕСКИЙ  
СИНДРОМ (МЕЛЛОРИ - ВЕЙССА)**



**ДИПЛОМ № 324  
на ОТКРЫТИЕ**

**«Закономерность развития разрывно-геморрагического  
синдрома у человека (Синдрома Меллори – Вейсса)»**

**Авторы открытия:**

**Чередников Евгений Федорович**

**Малеев Юрий Валентинович**

**Баткаев Альберт Рястямович**

**Черных Александр Васильевич**

**Аристов Игорь Васильевич**

**Актуальность проблемы.** Разрывно-геморрагический синдром (Меллори-Вейсса) занимает первое место среди острых гастродуоденальных кровотечений неязвенной природы. Он относится к числу остро развивающихся заболеваний и проявляется кровотечением из острых продольных разрывов слизистой оболочки абдоминального отдела пищевода или кардии. Основной реализующей причиной разрывов слизистой оболочки пищеводно-желудочного перехода является рвота. М. Atkinson и соавт. (1961)

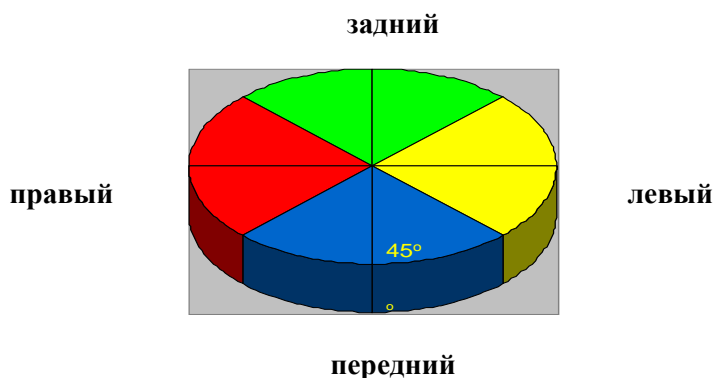установили, что у больных во время рвоты давление в желудке достигало 120-150 мм.рт.ст., а иногда повышалось до 200 мм.рт.ст. Во время натужных рвотных движений нарушается координация между «запирательной» функцией кардиального жома и привратника и сильными антиперистальтическими сокращениями желудка. В этом случае во время рвоты резко повышается внутрижелудочное давление, что и приводит к разрыву стенки гастроэзофагеального перехода. Патогенез этого заболевания остается не до конца изученным и по настоящее время.

**Цель исследования.** Определить закономерность возникновения разрывно-геморрагического синдрома (Меллори-Вейсса), позволяющую раскрыть принципиально новый механизм образования кровотокающих разрывов, обосновать меры по прогнозированию течения заболевания и повысить эффективность лечения с использованием новых способов эндоскопического гемостаза.

Экспериментальная часть исследования была выполнена в трех сериях. В первой серии опытов изучались особенности вариантной анатомии абдоминального отдела пищевода, входной части и дна желудка и динамика посекторального изменения толщины футляров стенки пищеварительного тракта в эзофагокардиальной зоне как факторов риска развития синдрома (Меллори-Вейсса).

Особенности толщины слизисто-подслизистого футляра и общей толщины стенки пищеварительного тракта данной области изучались в пределах четырех секторов (переднего, правого, заднего, левого).

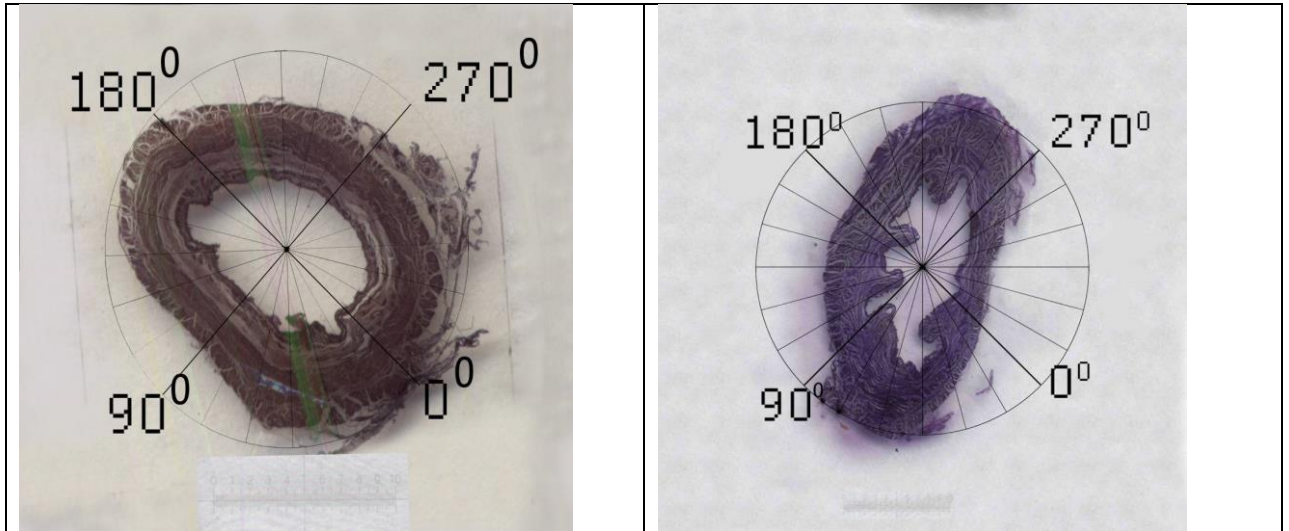
**Сектором** стенки пищевода-желудочной зоны мы считаем ее фрагмент на расстоянии 1,5 см кверху и к низу от кардиального отверстия пищевода, находящийся между двумя взаимно-перпендикулярными вертикальными плоскостями, проходящими через ось цилиндра пищеварительной трубки под углом 45° к сагиттальной и фронтальной плоскостям в условиях аппроксимации места перехода пищевода в желудок к цилиндру, а его наружной поверхности на поперечном сечении - к кругу. При этом плоскости оказываются перпендикулярны друг другу, а длина окружности каждого сектора соответствует углу в 90°



При проведении топографо-анатомических исследований на 34 нефиксированных трупах людей была выявлена следующая закономерность:

#### **Морфологический субстрат возникновения синдрома Меллори-Вейсса:**

- Массив (толщина) внутреннего футляра и общий массив (толщина) стенки пищевода и кардиального отдела желудка наибольшая в переднем секторе, а наименьшая – в левом, причём уменьшение толщины футляров пищеварительной трубки происходит строго по часовой стрелке



- Постоянство толщины слизисто-подслизистого (внутреннего) футляра и общей толщины стенки пищевода и кардиального отдела желудка отмечено во фронтальной плоскости (сверху вниз).
- В левом секторе, по сравнению с другими, отмечалась наиболее плотная связь внутреннего (слизисто-подслизистого) футляра с наружным (мышечно-серозным) как в абдоминальном отделе пищевода, так и в кардиальном отделе желудка.

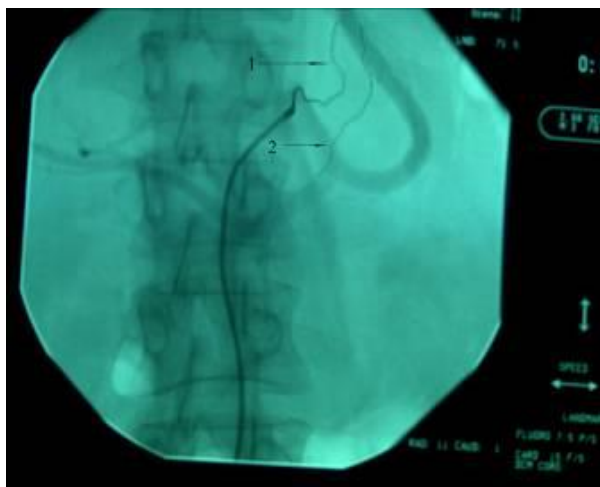Вторая серия экспериментов с моделированием повышения внутрижелудочного давления и перерастяжением его стенок как основного фактора образования разрывов кардиопищеводной области показала, что:

**Все трещины имели вертикальное расположение и локализовались следующим образом: в переднем секторе 7,7%, правом-38,4%, заднем-15,4%, левом-7,7% всех наблюдений.**

В третьей серии экспериментов изучали особенности артериального кровоснабжения пищеводно-желудочного перехода, влияющие на течение синдрома Меллори-Вейсса.

Наши исследования регионарной системы кровообращения показали, что:

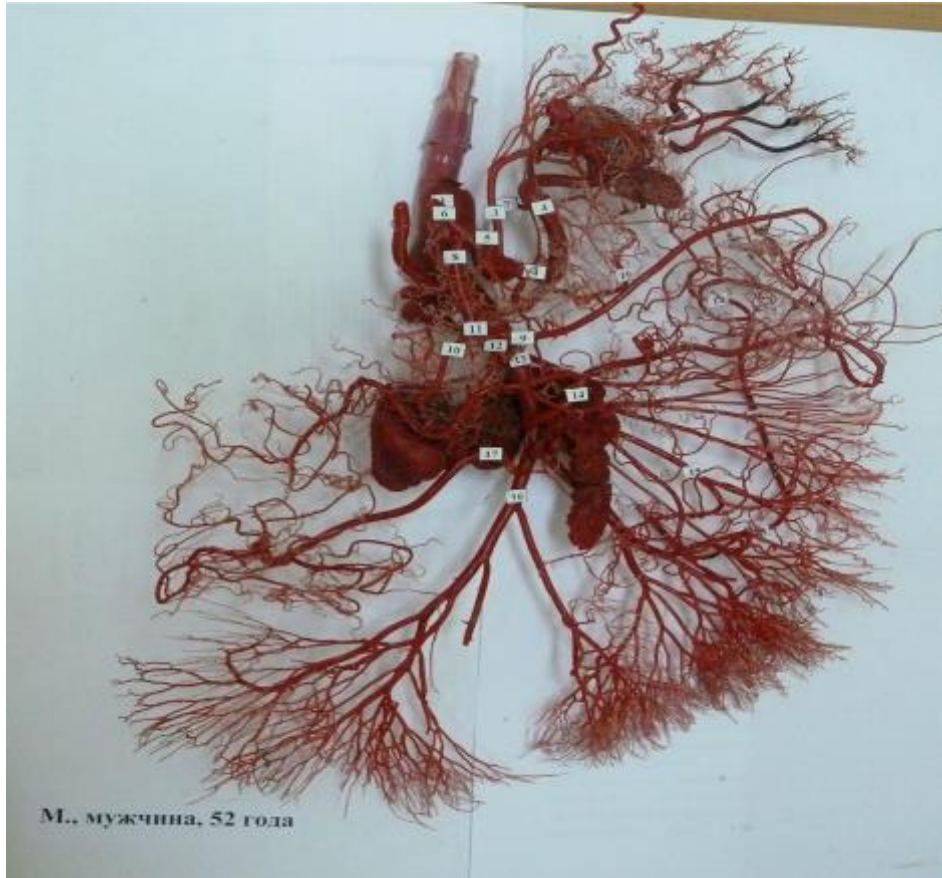
- **Самым крупным сосудом, кровоснабжающим область пищеводно-желудочного перехода и кардиального отдела желудка, является левая желудочная артерия;**



Большая В. Аортография брюшного отдела аорты  
1– Левая желудочная артерия

## 2 – Добавочная левая желудочная артерия

•Левая желудочная артерия подходит к пищеводно-желудочному переходу и кардиальному отделу желудка справа, то есть со стороны ПРАВОГО СЕКТОРА эзофагокардиального отдела пищеварительного тракта, что при разрывно-геморрагическом синдроме ведет к более интенсивным и опасным кровотечениям из разрывов подобной локализации.



Коррозионный препарат артериального кровоснабжения внутренних органов из бассейна сосудов верхнего этажа брюшной полости

1. Брюшная часть аорты (pars abdominalis aortae)
2. Чревный ствол (truncus coeliacus)
3. Левая желудочная артерия (a. gastrica sinistra)
4. Селезёночная артерия (a. lienalis)
5. Общая печёночная артерия (a. hepatica communis)
6. Собственная печёночная артерия (a. hepatica propria)
7. Нижняя диафрагмальная артерия (a. phrenica inferior)
8. Желудочно-двенадцатиперстная артерия (a. gastroduodenalis)
9. Правая желудочносальниковая артерия (a. gastroepiploica dextra)
10. Передняя ветвь верхней поджелудочно-двенадцатиперстной
11. Ветвь a. gastroepiploica dextra к желудку
12. Задняя ветвь верхней поджелудочно-двенадцатиперстной артерии (ramus posterior a. pancreaticoduodenalis superior)
13. Верхняя брыжеечная артерия (a. mesenterica superior)
14. Средняя ободочная артерия (a. iliocolica dextra)
15. Кишечная артерия (a. intestinalis)
16. Подвздошно-ободочная артерия (a. ileocolica)
17. Правая ободочная артерия (a. colica dextra)
18. Дуга Риолана (arcus Riolani)
19. Правая желудочная артерия (a. gastrica dextra)

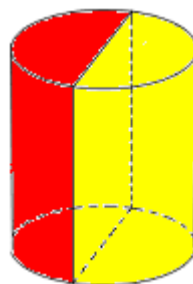артерии (ramus anterior a.  
pancreaticoduodenalis superior)

Клинические исследования выполнены на 237 пациентах обоего пола с синдромом Меллори-Вейсса, находившихся на лечении в Воронежском городском специализированном Центре по лечению больных с острыми желудочно-кишечными кровотечениями.

При визуальной эндоскопической оценке выявлена следующая закономерность: Как у мужчин, так и у женщин разрывы в правом и заднем секторах выявлялись в 2 раза чаще, чем в переднем и в три раза чаще, чем в левом. При этом локализация дефектов в **задне-правой полуокружности** пищеводно-желудочной зоны наблюдалась в 2,5 раза ( $71,6 \pm 4,5\%$ ) чаще, чем в передне-левой полуокружности ( $28,4 \pm 5,0\%$ ) ( $p < 0,05$ ).

**ПИЩЕВОД**

**71,6%**



**28,4%**

**ЖЕЛУДОК**

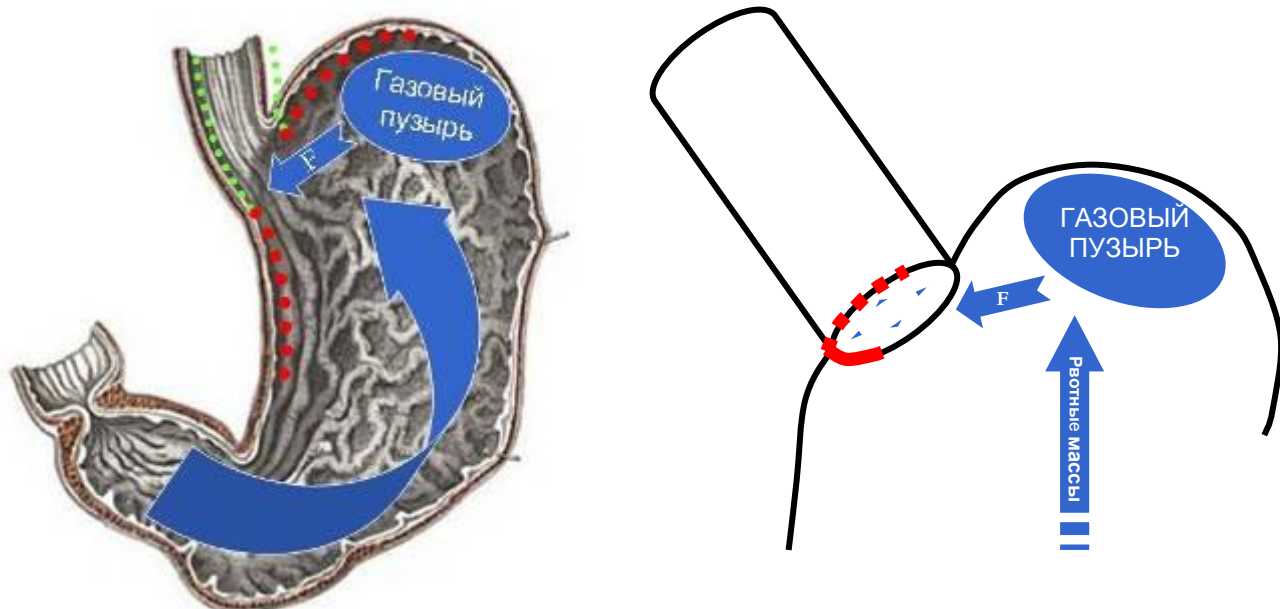
- У всех исследуемых лиц продолжающееся кровотечение наблюдалось наиболее часто при локализации разрывов в правом секторе (в 4,3 раза чаще, чем в заднем и в 3,3 раза чаще, чем в переднем секторах).
- Угроза возникновения кровотечения (тромбированный сосуд или сгусток) отмечалась в 50,1% всех наблюдений также в правом секторе. Таким образом, наиболее нестабильным в плане локализации рецидивов кровотечения является **правый сектор**.

Проведенные исследования позволили нам подойти к пониманию биомеханики образования разрывов при синдроме Меллори-Вейсса, в основе которого лежит физический закон распространения давления жидкостей и газов в замкнутом пространстве.

Основным разрешающим фактором в биомеханике возникновения разрывно-геморрагического синдрома является функциональная интервенция на область эзофагокардиального перехода в виде акта рвоты с мощной антиперистальтической волной в желудке, повышением внутрижелудочного давления, расслаблением (растяжением) эзофагокардиального перехода.

Разработанная математическая модель позволила нам окончательно раскрыть **механизм образования вертикальных трещин в зоне перехода пищевода в желудок (разрывно-геморрагического синдрома)**: при внезапном и последовательном повышении давления в желудке с наибольшей вероятностью происходит разрыв тканей в правом и заднем секторах. Это объясняется тем, что растягивающая сила, по нашим

данным, равная 110,3 кг, возникающая под влиянием избыточного давления, в направлении правого и заднего секторов не расходуется на сжатие газов и остается неизменно большей, чем в направлении переднего и левого, а способность тканей растягиваться в право-заднем направлении ослаблена из-за наличия связочного аппарата, поэтому **разрыв тканей** происходит именно в **право-задней полуокружности** эзофагокардиального отдела пищеварительного тракта.



Затем разрыв слизистой оболочки происходит в левом (более подвижном и мобильном вследствие наличия газового пузыря) и с наименьшей вероятностью в переднем секторе пищеварительного тракта как наиболее мощном и малофиксированном.

**НАУЧНОЕ ЗНАЧЕНИЕ ОТКРЫТИЯ** состоит в том, что раскрывает принципиально новую, неизвестную ранее закономерность формирования разрывов при разрывно-геморрагическом синдроме (Меллори-Вейсса), заключающуюся в образовании вертикальных кровотокающих трещин в месте перехода пищевода в желудок с преимущественной локализацией в правом и заднем секторах, обусловленную различной толщиной тканевых футляров пищеварительного тракта. Открытие вносит коренные изменения во взгляды на возникновение, течение и исход разрывно-геморрагического синдрома.

**ПРАКТИЧЕСКОЕ ЗНАЧЕНИЕ ОТКРЫТИЯ** для хирургов и специалистов в области эндоскопии и гастроэнтерологии:

- При диагностике синдрома Меллори-Вейсса, ориентируя врача на расположение разрывов, на наиболее частую их локализацию, на наиболее опасный, нестабильный в плане локализации рецидивов кровотечения правый сектор пищевода-желудочного перехода;
- При прогнозировании тяжести течения синдрома Меллори-Вейсса с целью предотвращения ошибок и осложнений;
- При принятии хирургом профилактических мер у больных с продолжающимся кровотечением и высоким риском его возобновления;

- **При разработке и реализации новых способов его лечения** (патент на изобретение № 2256452, патент на изобретение № 2260448).