

Утверждаю
Декан лечебного факультета
д.м.н. О.Н. Красноручкая
25 мая 2021г.

Рабочая программа
Электрокардиография (электив)
для специальности 31.05.01 лечебное дело

форма обучения очная
факультет лечебный
кафедра пропедевтики внутренних болезней
курс 2
семестр 4
лекции 10 часов
зачет 3 часа в 4 семестре
практические занятия 42 часов
самостоятельная работа 53 часа
всего часов 108 часов (3 ЗЕ)

Программа составлена в соответствии с ФГОС ВО, утвержденным приказом Министерства образования и науки РФ от 9 февраля 2016 г. № 95 по специальности 31.05.01 Лечебное дело (уровень высшего образования специалитет), профессионального стандарта «Врач-лечебник (врач-терапевт участковый)», приказ Министерства труда и социальной защиты Российской Федерации № 293н от 21 марта 2017г.

Рабочая программа обсуждена на заседании кафедры пропедевтики внутренних болезней 28 мая 2021 года протокол № 10/2

Рецензенты:

Заведующий кафедрой поликлинической терапии, доктор медицинских наук, профессор Зуйкова А.А.

Заведующий кафедрой факультетской терапии, доктор медицинских наук, профессор Будневский А.В.

Программа одобрена на заседании ЦМК по координации преподавания специальности «лечебное дело» от 25 мая 2021года, протокол № 6.

1. ЦЕЛИ ОСВОЕНИЯ УЧЕБНОЙ ДИСЦИПЛИНЫ

Целями освоения учебной дисциплины электрокардиография являются

- Обучение студентов современному, широко используемому в клинической практике методу электрокардиографии для формирования у них компетенций по системным знаниям, умениям и навыкам диагностики основных электрокардиографических синдромов;
- Формирование у студентов навыков и умений распознавать ЭКГ-симптоматологию, наиболее часто встречающуюся в практической деятельности врача, в том числе, учитывая современную эпидемиологическую ситуацию, коронавирусной инфекции
- воспитание навыков логики клинического мышления, общения с пациентами и коллегами с учетом принципов медицинской этики и деонтологии

Задачи дисциплины

- Изучение физиологических основ электрокардиографии, ЭКГ в норме и общих принципов генеза изменений ЭКГ;
- Обучение порядку и правилам расшифровки ЭКГ;
- Формирование принципов построения электрокардиографического заключения, умений обосновать его

2. МЕСТО УЧЕБНОЙ ДИСЦИПЛИНЫ В СТРУКТУРЕ ОП ВО

Учебная дисциплина **Электрокардиография (электив)** относится к **Блоку I “Дисциплины (модули)”**, изучается в 4 семестре.

Электрокардиография находится в тесной логической и содержательно-методической взаимосвязи с другими частями ООП. Для изучения данной учебной дисциплины необходимы следующие знания, умения и навыки, формируемые предшествующими дисциплинами:

-физика, математика

знания:

правила техники безопасности и работы в лабораториях, с реактивами, приборами; основные законы физики, физические явления и закономерности, лежащие в основе процессов, протекающих в организме человека; физические основы функционирования медицинской аппаратуры;

умения:

пользоваться учебной, научной, научно-популярной литературой, сетью Интернет для профессиональной деятельности; производить расчеты по результатам эксперимента, проводить элементарную статистическую обработку экспериментальных данных

навыки:

базовые технологии преобразования информации.

-биохимия

знания:

строение и химические свойства основных классов биологически важных органических соединений; основные метаболические пути;

умения:

пользоваться учебной, научной, научно-популярной литературой, сетью Интернет для профессиональной деятельности; прогнозировать направление и результат химических превращений биологически важных веществ; отличать в сыворотке крови нормальные значения уровней метаболитов от патологически измененных, трактовать данные энзимологических исследований сыворотки крови

навыки:

владеть понятием ограничения в достоверности и специфику наиболее часто встречаю-

щихся лабораторных тестов; базовыми технологиями преобразования информации

-анатомия

знания:

анатомио-физиологические, возрастно-половые и индивидуальные особенности строения и развития человека

умения:

пользоваться учебной, научной, научно-популярной литературой, сетью Интернет для профессиональной деятельности; пальпировать на человеке основные костные ориентиры, обрисовать топографические контуры органов и основных сосудистых и нервных стволов; объяснить характер отклонений в ходе развития, которые могут привести к развитию вариантов аномалий и пороков

навыки:

владеть медико-анатомическим понятийным аппаратом; базовыми технологиями преобразования информации

-нормальная физиология

знания:

функциональные системы организма человека, их регуляция и саморегуляция при воздействии с внешней средой

умения:

пользоваться учебной, научной, научно-популярной литературой, сетью Интернет для профессиональной деятельности; анализировать вопросы нормальной физиологии, современные теоретические концепции и направления в медицине.

навыки:

базовыми технологиями преобразования информации

Освоение электрокардиографии необходимо для освоения последующих дисциплин: факультетская терапия, профессиональные болезни; госпитальная терапия, эндокринология; инфекционные болезни; фтизиатрия; поликлиническая терапия; анестезиология, реанимация, интенсивная терапия; факультетская хирургия, урология; травматология, ортопедия; инфекционные болезни, паразитология; неврология, медицинская генетика, нейрохирургия; онкология, лучевая терапия.

3. КОМПЕТЕНЦИИ ОБУЧАЮЩЕГОСЯ, ФОРМИРУЕМЫЕ В РЕЗУЛЬТАТЕ ОСВОЕНИЯ УЧЕБНОЙ ДИСЦИПЛИНЫ (ожидаемые результаты образования и компетенции обучающегося по завершении освоения программы учебной дисциплины)

В результате освоения дисциплины обучающийся должен демонстрировать следующие результаты образования:

1.Знать:

- Основные функции сердца, теории возбуждения миокардиальной клетки и распространения импульса
- Векторный анализ ЭКГ
- Зубцы, сегменты, интервалы нормальной ЭКГ, варианты нормальной ЭКГ
- Электрокардиографические признаки гипертрофий миокарда
- Электрокардиографические признаки нарушений проводимости
- Электрокардиографические признаки различных форм ишемической болезни сердца
- Электрокардиографические признаки нарушений ритма
- Электрокардиографические признаки синдрома преждевременного возбуждения желудочков

- Электрокардиографические признаки и клиническое значение синдрома ранней реполяризации желудочков, удлиненного QT, изменения U
- Диагностическое значение ЭКГ при тромбоэмболии легочной артерии, перикардитах, миокардитах и других заболеваниях сердца, в том числе, учитывая современную эпидемиологическую ситуацию, при поражении сердца при коронавирусной инфекции
- Основы медицинской и врачебной этики и деонтологии в работе с больными, с медицинским персоналом и коллегами по работе.

2. Уметь:

- Записать ЭКГ
- Расшифровать ЭКГ в 12 отведениях здорового человека
- Расшифровать ЭКГ пациентов с нарушениями сердечного ритма
- Расшифровать ЭКГ пациентов с нарушениями проводимости
- Расшифровать ЭКГ пациентов с инфарктом миокарда
- Расшифровать ЭКГ пациентов с гипертрофиями миокарда
- Оформить результаты анализа ЭКГ в виде заключения

3. Владеть/быть в состоянии продемонстрировать

- методом электрокардиографии с целью диагностики и дифференциальной диагностики основных электрокардиографических синдромов, что необходимо для клинической диагностики болезней сердца, оценки его функционального состояния, определения нарушений внутрисердечной проводимости и сердечного ритма.
- Формулировать и обосновывать ЭКГ-заключение.

Результаты образования	Краткое содержание и характеристика (обязательного) порогового уровня сформированности компетенций	Номер компетенции
1	2	3
<p>Знать основы работы в коллективе, социальные, этнические, конфессиональные и культурные различия</p> <p>Уметь работать в коллективе, толерантно воспринимать социальные, этнические, конфессиональные и культурные различия</p> <p>Владеть методами работы в коллективе, толерантного отношения к социаль-</p>	Способен и готов работать в коллективе, толерантно воспринимать социальные, этнические, конфессиональные и культурные различия	ОК – 8

ным, этническим, конфессиональным и культурным различиям		
Знать этические и деонтологические аспекты врачебной деятельности.	Способен и готов реализовать этические и деонтологические принципы в профессиональной врачебной деятельности	ОПК-4
Уметь построить общение с коллегами в соответствии с этическими и деонтологическими нормами; построить общение со средним и младшим медицинским персоналом в соответствии с этическими и деонтологическими нормами; построить общение с пациентами в соответствии с этическими и деонтологическими нормами; построить общение с родственниками пациентов в соответствии с этическими и деонтологическими нормами.		
Владеть навыками взаимодействия с коллегами, средним и младшим медицинским персоналом в соответствии с существующими нормами деонтологии.		
Знать основные функции сердца, теории возбуждения миокардиальной клетки и распространения импульса. Зубцы, сегменты, интервалы нормальной ЭКГ, варианты нормальной ЭКГ; основные ЭКГ-	Способен и готов к ведению медицинской документации	ОПК-6

<p>синдромы.</p> <p>Уметь выявлять ЭКГ-синдромы, формулировать ЭКГ-заключение</p> <p>Владеть интерпретацией результатов ЭКГ-диагностики на основе системного подхода к анализу ЭКГ</p>		
<p>Знать причины возникновения основных патологических процессов в организме и механизмы их развития, диагностическую значимость ЭКГ</p> <p>Уметь записать и расшифровать ЭКГ, оформив в виде заключения</p> <p>Владеть интерпретацией результатов ЭКГ-диагностики, правильным ведением медицинской документации.</p>	<p>Способен и готов проводить и интерпретировать опрос, физикальный осмотр, клиническое обследование, результаты современных лабораторно-инструментальных исследований, морфологического анализа материала и иных исследований в целях распознавания состояния или установления факта наличия или отсутствия заболевания</p>	<p>ПК-5</p>
<p>Знать закономерности функционирования сердца, основные ЭКГ-синдромы при различных заболеваниях и патологических процессах</p> <p>Уметь выделить ЭКГ синдром(ы) и уметь обосновать его; оформить заключение</p>	<p>Способен и готов выявлять у пациентов основные патологические состояния, симптомы, синдромы, заболевания, нозологические формы в соответствии с МКБ X.</p>	<p>ПК-6</p>

Владеть интерпретацией результатов; алгоритмом выявления ЭКГ-синдрома; правильным ведением медицинской документации.		
--	--	--

4. СТРУКТУРА И СОДЕРЖАНИЕ УЧЕБНОЙ ДИСЦИПЛИНЫ (МОДУЛЯ)

4.1 Общая трудоемкость дисциплины составляет 3 зачетных единицы, 108 часов.

№ п/п	Раздел учебной дисциплины	Семестр	Неделя семестра	Виды учебной работы, включая самостоятельную работу обучающегося и трудоемкость (в часах)				Формы текущего контроля успеваемости (по неделям семестра) Форма промежуточной аттестации (по семестрам)
				Лекции	Практ. занятия	Семинары	Самост. работа	
1	Физиологические основы электрокардиографии. Нормальная электрокардиограмма	4	1-2	2	6		5	1 нед. ВК, ТК 2 нед. тестирование, контроль практических умений
3	Электрокардиограмма при нарушениях ритма	4	3-6	4	12	-	13	3 нед. ВК, ТК 4 нед. ВК, ТК 5 нед. ВК, ТК 6 нед. тестирование, контроль практических умений
4	Электрокардиограмма при нарушениях проводимости	4	7-9	2	9	-	13	7 нед. ВК, ТК 8 нед. ВК, ТК 9 нед. тестирование, контроль практических умений
5.	Электрокардиограмма при инфарк-	4	10-11	1	6	-	6	10 нед. ВК, ТК

	тах миокарда							11 нед. тестирование, контроль практических умений
6.	Электрокардиограмма при синдроме преждевременного возбуждения желудочков и гипертрофиях миокарда	4	12-14	1	9	-	10	12 нед. ВК, ТК 13 нед. ВК, ТК, 14 нед. Тестирование, контроль практических умений
7.	ЭКГ при некоторых заболеваниях и синдромах	4	14	-	-	-	6	14 нед. ВК, ТК
	Зачет							3
	ИТОГО			10	42		53	108

4.2 Тематический план лекций

№	Тема	Цели и задачи	Содержание темы	Часы
1	Нормальная электрокардиограмма: зубцы, интервалы и сегменты; определения ритма и частоты, электрической оси сердца. План расшифровки ЭКГ.	Ознакомление обучающихся с нормальной электрокардиограммой (зубцы, интервалы и сегменты; определение ритма и частоты, электрической оси сердца). Формирование у студентов навыков и умений расшифровки ЭКГ по алгоритму. Воспитание навыков логики клинического мышления, общения с пациентами и коллегами с учетом принципов медицинской этики и деонтологии	Зубцы, сегменты и интервалы нормальной электрокардиограммы. Электрическая ось сердца. Варианты нормальной электрокардиограммы План расшифровки электрокардиограммы	2
2	Электрокардио-	Ознакомление обу-	Электрокардиограмма при	2

	<p>грамма при нарушении автоматизма. Эктопические ритмы и сокращения. Миграция водителя ритма.</p> <p>Электрокардиограмма при трепетании и фибрилляции предсердий.</p> <p>Электрокардиограмма при фибрилляции желудочков и остановке сердца.</p>	<p>чающихся с методами анализа ЭКГ при нарушении функции автоматизма, анализировать эктопические ритмы и сокращения. Определить фибрилляцию и трепетание предсердий и желудочков.</p> <p>Формирование у студентов навыков и умений диагностировать нарушения автоматизма, эктопические ритмы и сокращения, миграцию водителя ритма, трепетание и фибрилляцию предсердий и желудочков.</p> <p>Воспитание навыков логики клинического мышления, общения с пациентами и коллегами с учетом принципов медицинской этики и деонтологии</p>	<p>нарушении автоматизма: синусовые брадикардия, тахикардия и аритмия. Эктопические ритмы и сокращения. Миграция водителя ритма.</p> <p>Электрокардиограмма при трепетании и фибрилляции предсердий. Этиология, клинические проявления и диагностическое значение.</p> <p>Электрокардиограмма при фибрилляции желудочков и остановке сердца.</p>	
3	<p>Экстрасистолии: классификация, этиология, клинические проявления и диагностическое значение. Электрокардиограмма при пароксизмальной и хронической эктопической тахикардии.</p>	<p>Ознакомление обучающихся с ЭКГ – признаками, этиологией, клиническими проявлениями и диагностическим значением экстрасистолий, парасистолии, пароксизмальной и хронической эктопической тахикардии</p> <p>Формирование у студентов навыков и умений диагностировать экстрасистолии, парасистолии, пароксизмальную и хроническую эктопическую тахикардию</p> <p>Воспитание навыков логики клинического мышления, общения</p>	<p>Экстрасистолии: классификация, этиология, клинические проявления и диагностическое значение. Электрокардиограмма при парасистолии. Электрокардиограмма при пароксизмальной и хронической эктопической тахикардии</p>	2

		с пациентами и коллегами с учетом принципов медицинской этики и деонтологии		
4	<p>Электрокардиограмма при нарушении проводимости: синоатриальные и атриовентрикулярные блокады. Этиология, клинические проявления и диагностическое значение. Феномен Фредерика. Электрокардиограмма при нарушении внутрижелудочковой проводимости. Этиология и диагностическое значение. Электрокардиограмма при электрокардиостимуляции.</p>	<p>Ознакомление обучающихся с ЭКГ-признаками, этиологией, клиническими проявлениями и диагностическим значением синоатриальных и атриовентрикулярных блокад. Формирование у студентов навыков и умений диагностировать синоатриальные и атриовентрикулярные блокады. Воспитание навыков логики клинического мышления, общения с пациентами и коллегами с учетом принципов медицинской этики и деонтологии</p> <p>Ознакомление обучающихся с основными признаками внутрижелудочковых блокад, с типами электрокардиостимуляторов, принципами их работы. Формирование у студентов навыков и умений распознавать внутрижелудочковые блокады, особенности работы кардиостимулятора. Воспитание навыков логики клинического мышления, общения с пациентами и коллегами с учетом принципов медицинской этики и деонтологии</p>	<p>Электрокардиограмма при нарушении проводимости: синоатриальные и атриовентрикулярные блокады. Этиология, клинические проявления и диагностическое значение. Феномен Фредерика. Электрокардиограмма при нарушении внутрижелудочковой проводимости - полная и неполная блокада правой и левой ножки пучка Гиса. Блокады ветвей левой ножки пучка Гиса. Этиология и диагностическое значение. Электрокардиограмма при электрокардиостимуляции: желудочковая, предсердная стимуляция, стимуляция «по требованию»</p>	2

5	<p>Электрокардиограмма при ишемии и инфарктах миокарда.</p> <p>Электрокардиограмма при гипертрофиях предсердий и желудочков.</p> <p>Электрокардиограмма при синдроме преждевременного возбуждения желудочков.</p>	<p>Ознакомление обучающихся с методами электрокардиографического определения ишемии миокарда, видами и стадиями инфаркта.</p> <p>Формирование у студентов навыков и умений электрокардиографического определения ишемии миокарда, видами и стадиями инфаркта</p> <p>Воспитание навыков логики клинического мышления, общения с пациентами и коллегами с учетом принципов медицинской этики и деонтологии</p> <p>Ознакомление обучающихся с методами электрокардиографической диагностики гипертрофии предсердий и желудочков, понятие о синдроме преждевременного возбуждения желудочков.</p> <p>Формирование у студентов навыков и умений диагностировать гипертрофии предсердий и желудочков. Воспитание навыков логики клинического мышления, общения с пациентами и коллегами с учетом принципов медицинской этики и деонтологии</p>	<p>Электрокардиограмма при ишемии и инфарктах миокарда. Понятия субэпикардальной и субэндокардальной ишемии и повреждения. Понятие об инфаркте миокарда, видах инфаркта в зависимости от глубины поражения, стадиях развития инфаркта, локализации поражения.</p> <p>Электрокардиограмма при гипертрофиях правого и левого предсердий, правого и левого желудочков. При гипертрофии обоих предсердий и желудочков. Понятие о дополнительных путях проведения. Электрокардиограмма при синдроме преждевременного возбуждения желудочков.</p>	2
	ИТОГО			10

4.3 Тематический план практических и семинарских занятий.

№	Тема	Цели и задачи	Содержание темы	Обучающийся должен знать	Обучающийся должен уметь	Часы
1.	Регистрация ЭКГ. Физиологические основы электрокардиографии. Диагностические возможности и ограничения метода. Основные отведения. Нормальная электрокардиограмма: зубцы, интервалы и сегменты; определения ритма и частоты, электрической оси сердца. План расшифровки ЭКГ.	Научить студентов методике регистрации ЭКГ, диагностическими возможностями и ограничениями метода. Ознакомить студентов с нормальной ЭКГ (зубцы, интервалы и сегменты; определение ритма и частоты, электрической оси сердца), планом расшифровки.	Регистрация ЭКГ. Физиологические основы электрокардиографии. Диагностические возможности и ограничения метода. Основные отведения. Нормальная электрокардиограмма: зубцы, интервалы и сегменты; определения ритма и частоты, электрической оси сердца. План расшифровки ЭКГ.	Физиологические основы электрокардиографии. Диагностические возможности и ограничения метода. Зубцы, интервалы и сегменты ЭКГ; алгоритм определения ритма и частоты, электрической оси сердца, план расшифровки ЭКГ.	Регистрировать ЭКГ Расшифровать нормальную ЭКГ, сформулировать заключение	3
2	Закрепление умений по определению ритма, частоты, электрической оси сердца. Формулировка заключения. Контрольное занятие	Закрепить умения студентов по определению ритма, частоты, электрической оси сердца, формулировке заключения.	Нормальная электрокардиограмма: зубцы, интервалы и сегменты; определения ритма и частоты, электрической оси сердца. План расшифровки ЭКГ.	Зубцы, интервалы и сегменты ЭКГ; алгоритм определения ритма и частоты, электрической оси сердца, план расшифровки ЭКГ.	Расшифровать нормальную ЭКГ, сформулировать заключение	3
3	Электрокардиограмма при нарушении автоматизма: синусовые	Ознакомить студентов с ЭКГ-диагностикой, этиологией и клиническими	Электрокардиограмма при нарушении автоматизма: синусовые брадикардия, тахикардия и арит-	ЭКГ-признаки, этиологию и клинические проявления синус-	Расшифровать ЭКГ при синусовых брадикар-	3

	брадикардия, тахикардия и аритмия. Эктопические ритмы и сокращения. Миграция водителя ритма. Этиология, клинические проявления и диагностическое значение.	проявлениями синусовых брадикардии, тахикардии и аритмии; эктопических ритмов и сокращений; миграции водителя ритма.	мия. Эктопические ритмы и сокращения. Миграция водителя ритма. Этиология, клинические проявления и диагностическое значение.	совых брадикардии, тахикардии и аритмии; эктопических ритмов и сокращений; миграции водителя ритма.	дии, тахикардии и аритмии, эктопических ритмах и сокращениях, миграции водителя ритма. Сформулировать заключение	
4.	Электрокардиограмма при трепетании и фибрилляции предсердий. Этиология, клинические проявления и диагностическое значение. Электрокардиограмма при фибрилляции желудочков и остановке сердца.	Ознакомить студентов с этиологией, клиническими проявлениями, ЭКГ-диагностикой трепетания и фибрилляции предсердий; электрокардиограммой при фибрилляции желудочков и остановке сердца.	Электрокардиограмма при трепетании и фибрилляции предсердий. Этиология, клинические проявления и диагностическое значение. Электрокардиограмма при фибрилляции желудочков и остановке сердца.	ЭКГ-признаки трепетания и фибрилляции предсердий; фибрилляции желудочков и остановки сердца	Расшифровать ЭКГ при трепетании и фибрилляции предсердий. Сформулировать заключение	3
5.	Экстрасистолии: классификация, этиология, клинические проявления и диагностическое значение. Электрокардиограмма при парасистолии. Электрокар-	Ознакомить студентов с классификацией, этиологией, клиническими проявлениями и диагностическим значением экстрасистолии, ЭКГ-признаками парасистолии, пароксизмальной и хронической эктопиче-	Экстрасистолии: классификация, этиология, клинические проявления и диагностическое значение. Электрокардиограмма при парасистолии. Электрокардиограмма при пароксизмальной и хронической эктопической тахикардии. Этиология, клинические про-	Классификацию, этиологию, клинические проявления и диагностическое значение экстрасистолии, ЭКГ-признаки парасистолии, пароксизмальной	Расшифровать ЭКГ при экстрасистолии, парасистолии, пароксизмальной и хронической эктопической тахикар-	3

	диограмма при пароксизмальной и хронической эктопической тахикардии. Этиология, клинические проявления и диагностическое значение.	ской тахикардии.	явления и диагностическое значение.	и хронической эктопической тахикардии.	дии. Сформулировать заключение	
6	Контрольное занятие по ЭКГ-диагностике аритмий	Оценка знаний студентов по ЭКГ-диагностике аритмий	ЭКГ-диагностика аритмий	ЭКГ-признаки нарушений ритма сердца	Расшифровать ЭКГ с нарушениями ритма. Сформулировать заключение	3
7	Электрокардиограмма при нарушении проводимости: синоатриальные и атриовентрикулярные блокады. Этиология, клинические проявления и диагностическое значение. Феномен Фредерика.	Ознакомить студентов с этиологией, клиническими проявлениями и диагностическим значением синоатриальных и атриовентрикулярных блокад.	Электрокардиограмма при нарушении проводимости: синоатриальные и атриовентрикулярные блокады. Этиология, клинические проявления и диагностическое значение. Феномен Фредерика	Знать этиологию, клинические проявления и диагностическое значение синоатриальных и атриовентрикулярных блокад.	Расшифровать ЭКГ с синоатриальными и атриовентрикулярными блокадами. Сформулировать заключение.	3
8	Электрокардиограмма при нарушении внутрижелудочковой проводимости. Этиология и диа-	Ознакомить студентов с этиологией, диагностическим значением, ЭКГ-признаками нарушений внутрижелу-	Электрокардиограмма при нарушении внутрижелудочковой проводимости. Этиология и диагностическое значение. Электрокардиограмма при элект-	Этиологию, диагностическое значение, ЭКГ-признаки нарушений внутрижелудочковой	Расшифровать ЭКГ с внутрижелудочковыми блокадами. Сформу-	3

	гностическое значение. Электрокардиограмма при электрокардиостимуляции.	дочковой проводимости	трокардиостимуляции	проводимости, ЭКГ при ЭКС.	ликовать заключение.	
9.	Контрольное занятие по ЭКГ-диагностике нарушений проведения.	Оценить знания студентов по ЭКГ-диагностике нарушений проведения.	ЭКГ-диагностика нарушений проведения.	ЭКГ-признаки нарушений проведения.	Расшифровать ЭКГ с блокадами. Сформулировать заключение.	3
10	Электрокардиограмма при ишемии и инфарктах миокарда	Ознакомить студентов с ЭКГ-признаками ишемии и инфарктов миокарда	Электрокардиографические признаки ишемии и инфарктов миокарда	Электрокардиографические признаки ишемии и инфарктов миокарда	Расшифровать ЭКГ с инфарктом миокарда. Сформулировать заключение.	3
11	Электрокардиограмма при ишемии и инфарктах миокарда. Закрепление и контроль умений.	Закрепить навыки студентов и оценить их знания и умения при анализе ЭКГ при ишемии и инфарктах миокарда	Электрокардиограмма при ишемии и инфарктах миокарда.	Электрокардиографические признаки ишемии и инфарктов миокарда	Расшифровать ЭКГ с инфарктом миокарда. Сформулировать заключение.	3
12.	Электрокардиограмма при гипертрофиях предсердий и желудочков.	Ознакомить студентов с ЭКГ-признаками гипертрофий предсердий и желудочков .	Электрокардиограмма при гипертрофиях предсердий и желудочков.	ЭКГ-признаками гипертрофий предсердий и желудочков.	Расшифровать ЭКГ с гипертрофией предсердий и желудочков. Сформулировать заключение.	3

					ние.	
13.	Электрокардиограмма при синдроме преждевременного возбуждения желудочков.	Ознакомить студентов с ЭКГ-признаками синдрома преждевременного возбуждения желудочков, его диагностическим значением	Электрокардиограмма при синдроме преждевременного возбуждения желудочков. Диагностическое значение.	ЭКГ-признаки синдрома преждевременного возбуждения желудочков, его диагностическое значение	Расшифровать ЭКГ с синдромом преждевременного возбуждения желудочков. Сформулировать заключение	3
14	Контрольное занятие по ЭКГ-диагностике гипертрофий миокарда и синдрома преждевременного возбуждения желудочков.	Оценить знания студентов по ЭКГ-диагностике гипертрофий миокарда и синдрома преждевременного возбуждения желудочков.	ЭКГ-диагностика гипертрофий миокарда и синдрома преждевременного возбуждения желудочков.	ЭКГ-признаки гипертрофий миокарда и синдрома преждевременного возбуждения желудочков.	Расшифровать ЭКГ с гипертрофиями миокарда и синдромом преждевременного возбуждения желудочков. Сформулировать заключение.	3
	ЭКГ при некоторых заболеваниях и синдромах (тромбоэмболия легочной артерии, миокардиты, перикардиты, при электролитных нару-	Оценить знания обучающихся по ЭКГ-диагностике тромбоэмболии легочной артерии, миокардита, перикардита, электролитных нарушений	ЭКГ при некоторых заболеваниях и синдромах (тромбоэмболия легочной артерии, миокардиты, перикардиты, при электролитных нарушениях)	ЭКГ-признаки тромбоэмболии легочной артерии, миокардита, перикардита, электролитных нарушений.	Расшифровать ЭКГ больных с тромбоэмболией легочной артерии, миокардитом, перикардитом, электро-	Moodle

	шениях, в том числе, учитывая современную эпидемиологическую ситуацию, коронавирусной инфекции)				литными нарушениями. Сформулировать заключение.	
	Всего:					42

4.4. Тематика самостоятельной работы обучающихся.

Тема	Самостоятельная работа			
	Форма	Цель и задачи	Методическое и материально-техническое обеспечение	Часы
Физиологические основы электрокардиографии Нормальная электрокардиограмма	Выполнение индивидуальных заданий	Изучить физиологические основы электрокардиографии, диагностические возможности и ограничения метода. Отработать алгоритм определения ритма и частоты, электрической оси сердца, план расшифровки ЭКГ.	ОЛ, ДЛ, МУ, ИР	5
Электрокардиограмма при нарушениях ритма	Подготовка ТК, подготовка к ПК	Отработать навыки выявления основных нарушений ритма при анализе ЭКГ, формулирования заключения	ОЛ, ДЛ, МУ, ИР	13
Электрокардиограмма при нарушениях проводимости	подготовка ТК, подготовка к ПК	Отработать навыки выявления основных нарушений проведения при анализе ЭКГ, формулирования заключения	ОЛ, ДЛ, МУ, ИР	13
Электрокардиограмма при инфарктах миокарда	подготовка ТК, подготовка к ПК	Отработать навыки выявления инфарктов при анализе ЭКГ, формулирования заключения	ОЛ, ДЛ, МУ, ИР	6
Электрокардиограмма при синдроме преждевременного воз-	подготовка ТК, подготовка к ПК	Отработать навыки выявления синдрома преждевременного возбуждения желудочков при анализе ЭКГ, формулирования заключения	ОЛ, ДЛ, МУ, ИР	10

буждения желудоч- ков и ги- пертрофи- ях мио- карда				
ЭКГ при некоторых заболева- ниях и синдромах	подготовка ТК	Научиться выявлять ЭКГ- изменения при ТЭЛА, мио- кардитах, перикардитах, при электролитных нарушениях	ОЛ, ДЛ, МУ, ИР	6

ОЛ – основная литература, ДЛ - основная литература, МУ – методические указания, ИР - интернет-ресурсы

4.5 Матрица соотнесения тем/ разделов учебной дисциплины и формируемых в них ОК , ОПК и ПК

Темы/разделы дис- циплины	Количество часов	компетенции					Общее кол- во компе- тенций (Σ)
		ОК -8	ОП К-4	ОПК- 6	ПК- 5	ПК -6	
Физиологические ос- новы электрокардио- графии Нормальная электрокардиограмма	13	+	+	+	+	-	4
Электрокардиограмма при нарушениях ритма	29	+	+	+	+	+	5
Электрокардиограм- ма при нарушениях проводимости	24	+	+	+	+	+	5
Электрокардиограм- ма при инфарктах миокарда	13	+	+	+	+	+	5
Электрокардиограмма при синдроме прежде- временного возбужде- ния желудочков и ги- пертрофиях миокарда	20	+	+	+	+	+	5
ЭКГ при некоторых заболеваниях и син- дромах	6	+	+	+	+	+	5
Зачетное занятие	3						
Итого	108	10	9	9	9	9	

5. ОБРАЗОВАТЕЛЬНЫЕ ТЕХНОЛОГИИ

В учебном процессе используются активные и интерактивные формы проведения занятий: деловые и ролевые игры, разбор конкретных ситуаций, групповые и индивидуальные дискуссии в сочетании с внеаудиторной работой с целью формирования и развития профессиональных навыков обучающихся.

6. ОЦЕНОЧНЫЕ СРЕДСТВА ДЛЯ ТЕКУЩЕГО КОНТРОЛЯ УСПЕВАЕМОСТИ,

ПРОМЕЖУТОЧНОЙ АТТЕСТАЦИИ ПО ИТОГАМ ОСВОЕНИЯ ДИСЦИПЛИНЫ И УЧЕБНО-МЕТОДИЧЕСКОЕ ОБЕСПЕЧЕНИЕ САМОСТОЯТЕЛЬНОЙ РАБОТЫ ОБУЧАЮЩИХСЯ

Рефераты, курсовые вопросы не предусмотрены.

Тестовые задания (примеры)

Выберите один правильный ответ

1. СИНУСОВЫЙ УЗЕЛ РАСПОЛОЖЕН
 - 1) в левом предсердии
 - 2) в правом предсердии
 - 3) в правом желудочке
 - 4) в межжелудочковой перегородке

2. В ПОКОЕ ЧАСТОТА СИНУСОВОГО РИТМА В НОРМЕ СОСТАВЛЯЕТ
 - 1) 50 - 60 в минуту
 - 2) 60-80 в минуту
 - 3) 100-110 в минуту
 - 4) 80 - 100 в минуту

3. ПЕРВОЕ СТАНДАРТНОЕ ОТВЕДЕНИЕ РЕГИСТРИРУЮТ ПРИ СЛЕДУЮЩЕМ НАЛОЖЕНИИ ЭЛЕКТРОДОВ
 - 1) левая рука - правая рука
 - 2) левая нога - правая рука
 - 3) левая рука - левая нога
 - 4) правая рука - правая нога

4. ВТОРОЕ СТАНДАРТНОЕ ОТВЕДЕНИЕ РЕГИСТРИРУЮТ ПРИ СЛЕДУЮЩЕМ НАЛОЖЕНИИ ЭЛЕКТРОДОВ
 - 1) левая рука - правая рука
 - 2) левая нога - правая рука
 - 3) левая рука - левая нога
 - 4) правая рука - правая нога

5. ТРЕТЬЕ СТАНДАРТНОЕ ОТВЕДЕНИЕ РЕГИСТРИРУЮТ ПРИ СЛЕДУЮЩЕМ НАЛОЖЕНИИ ЭЛЕКТРОДОВ
 - 1) левая рука - правая рука
 - 2) левая нога - правая рука
 - 3) левая рука - левая нога
 - 4) правая рука - правая нога

6. ИНТЕРВАЛ PQ ИЗМЕРЯЕТСЯ
 - 1) от начала зубца Р до конца зубца Q
 - 2) от конца зубца Р до начала зубца Q
 - 3) от начала зубца Р до начала зубца Q
 - 4) между вершинами зубцов Р и Q

7. ПРОДОЛЖИТЕЛЬНОСТЬ ИНТЕРВАЛА PQ В НОРМЕ СОСТАВЛЯЕТ
 - 1) от 0,12 до 0,20 сек
 - 2) от 0,10 до 0,18 сек

- 3) от 0,16 до 0,24 сек
- 4) от 0,06 до 0,1 сек

8. АМПЛИТУДА ЗУБЦА Q В СТАНДАРТНЫХ ОТВЕДЕНИЯХ В НОРМЕ СОСТАВЛЯЕТ

- 1) менее 1/2 зубца R в том же отведении
- 2) менее 1/4 зубца R в том же отведении
- 3) менее 1/3 зубца R в том же отведении
- 4) более 1/3 зубца R в том же отведении

9. ПРОДОЛЖИТЕЛЬНОСТЬ ЗУБЦА Q В НОРМЕ СОСТАВЛЯЕТ

- 1) от 0 до 0,03 сек
- 2) от 0,35 до 0,42 сек
- 3) от 0,06 до 0,10 сек
- 4) от 0,12 до 0,20 сек

10. АМПЛИТУДА ЗУБЦА R В ГРУДНЫХ ОТВЕДЕНИЯХ В НОРМЕ

- 1) должна нарастать от V1 до V6
- 2) может не изменяться от V1 к V4, и уменьшается к V6
- 3) должна нарастать от V1 к V4, и уменьшается к V6
- 4) должна уменьшаться от V1 к V6
- 5) должна уменьшаться от V1 к V3 и увеличивается от V4 к V6

Контрольные вопросы

1. Физиологические основы электрокардиографии. Диагностические возможности и ограничения метода. Основные отведения.
2. Регистрация ЭКГ. Основные отведения.
3. Нормальная электрокардиограмма: зубцы, интервалы и сегменты; определения ритма и частоты, электрической оси сердца.
4. План расшифровки ЭКГ.
5. Синусовые брадикардия, тахикардия и аритмия. Этиология, клинические проявления и диагностическое значение.
6. Эктопические ритмы и сокращения. Миграция водителя ритма. Этиология, клинические проявления и диагностическое значение.
7. Электрокардиограмма при трепетании и фибрилляции предсердий. Этиология, клинические проявления и диагностическое значение.
8. Электрокардиограмма при фибрилляции желудочков и остановке сердца.
9. Экстрасистолии: классификация, этиология, клинические проявления и диагностическое значение.
10. Электрокардиограмма при парасистолии.
11. Электрокардиограмма при пароксизмальной и хронической эктопической тахикардии. Этиология, клинические проявления и диагностическое значение
12. Электрокардиограмма при нарушении проводимости: синоатриальные блокады. Этиология, клинические проявления и диагностическое значение.
13. Электрокардиограмма при нарушении проводимости: атриовентрикулярные блокады. Этиология, клинические проявления и диагностическое значение. Феномен Фредерика
14. Электрокардиограмма при нарушении внутрижелудочковой проводимости. Этиология и

диагностическое значение.

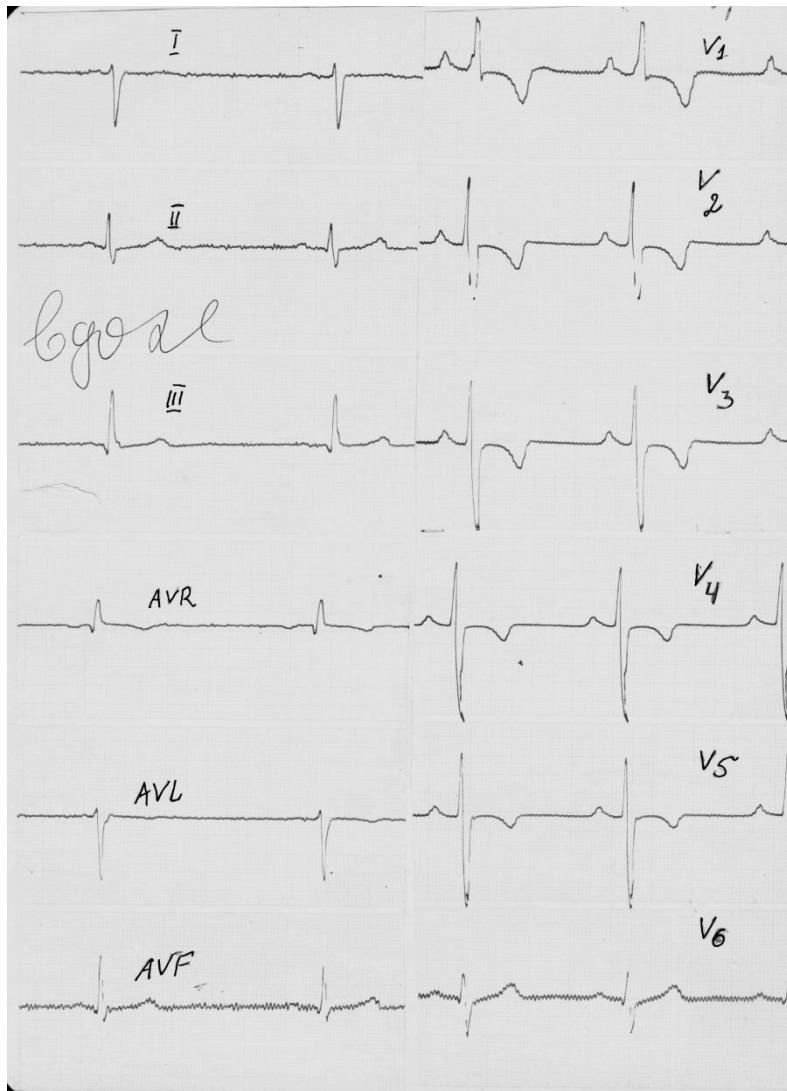
15. Электрокардиограмма при электрокардиостимуляции
16. Электрокардиографические признаки ишемии и инфарктов миокарда
17. Электрокардиограмма при гипертрофиях предсердий и желудочков.
18. Электрокардиограмма при синдроме преждевременного возбуждения желудочков.
Диагностическое значение.
19. ЭКГ-изменения и механизмы их формирования при ТЭЛА, миокардитах, перикардитах, при электролитных нарушениях
20. Диагностическое значение дополнительных методов исследования, основанных на анализе ЭКГ

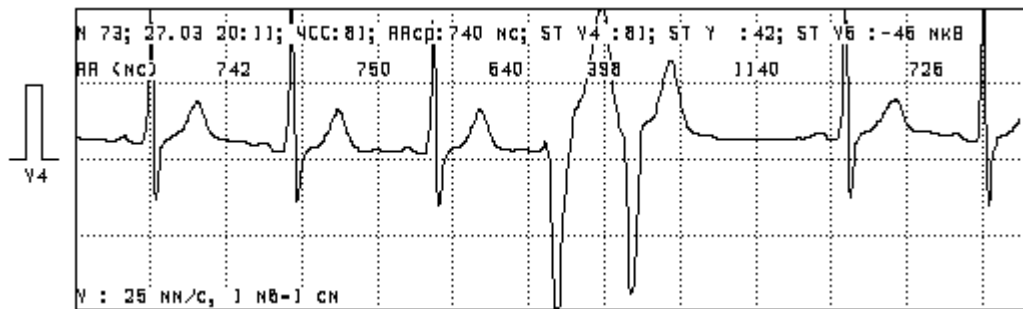
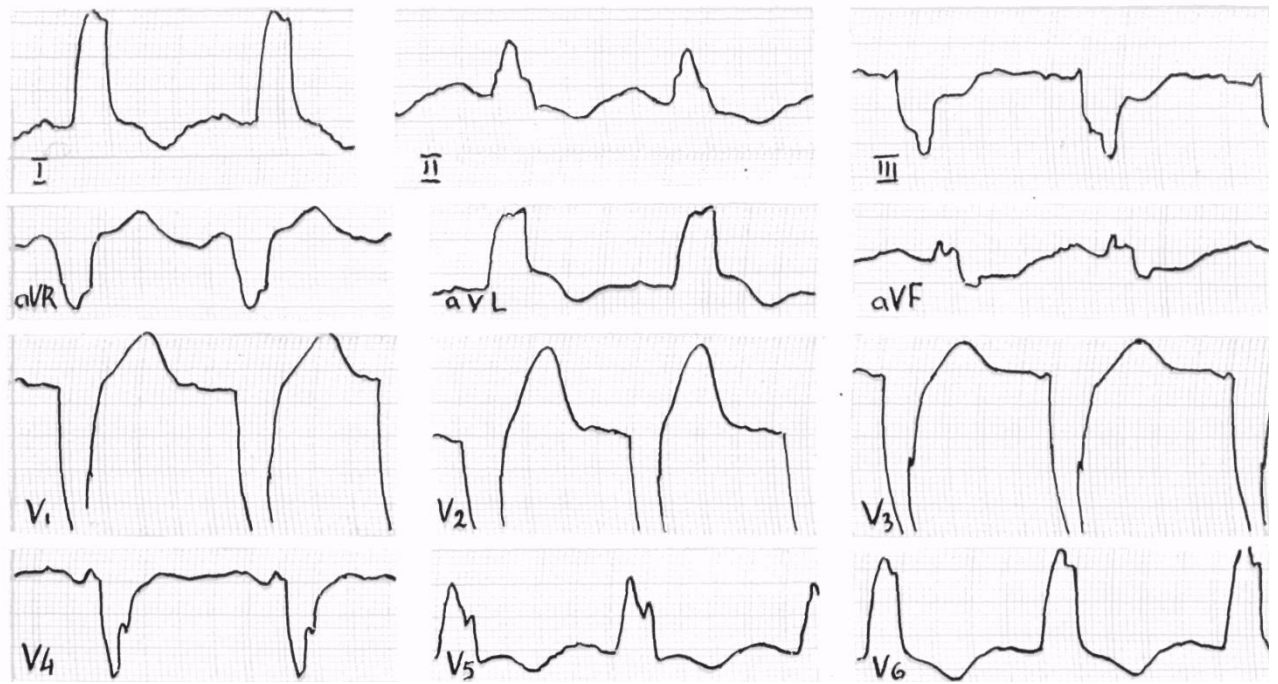
ПЕРЕЧЕНЬ ПРАКТИЧЕСКИХ УМЕНИЙ:

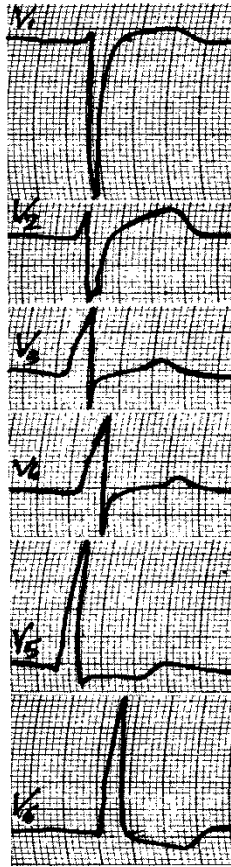
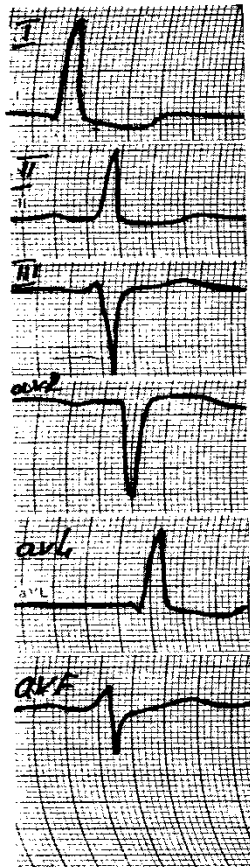
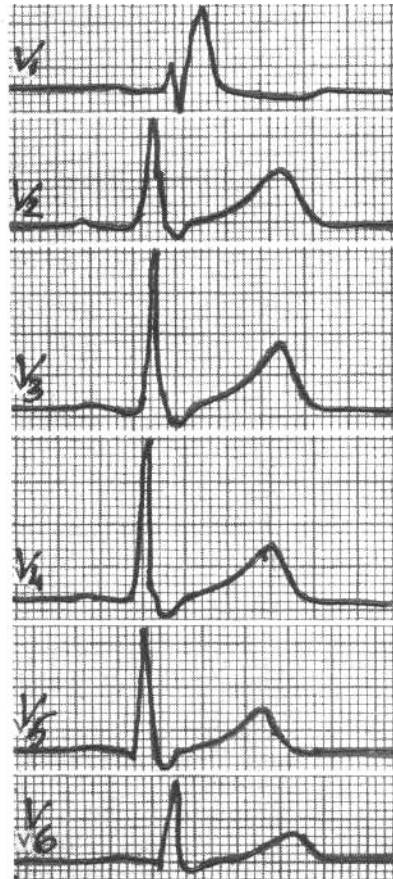
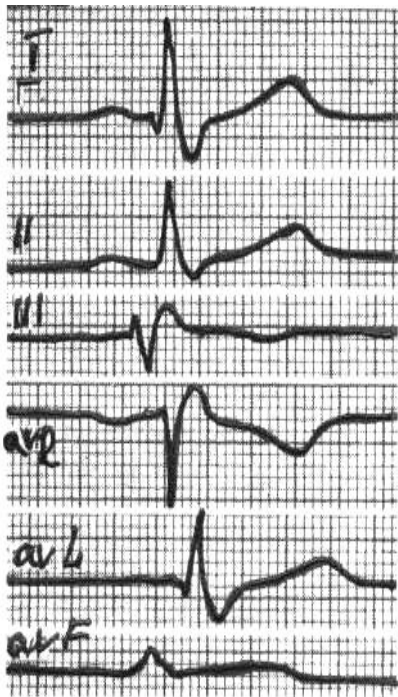
1. Регистрация ЭКГ
2. Расшифровка нормальной электрокардиограммы.
3. Расшифровка электрокардиограммы с синусовыми брадикардией, тахикардией и аритмией.
4. Расшифровка электрокардиограммы с эктопическими ритмами и сокращениями, миграцией водителя ритма.
5. Расшифровка электрокардиограммы с трепетанием и фибрилляцией предсердий.
6. Расшифровка электрокардиограммы с фибрилляцией желудочков и остановкой сердца.
7. Расшифровка электрокардиограммы с экстрасистолией.
8. Расшифровка электрокардиограммы с пароксизмальной и хронической эктопической тахикардией.
9. Расшифровка электрокардиограммы с синоатриальными блокадами.
10. Расшифровка электрокардиограммы с атриовентрикулярными блокадами.
11. Расшифровка электрокардиограммы с нарушениями внутрижелудочковой проводимости.
12. Расшифровка электрокардиограммы с инфарктами миокарда
13. Расшифровка электрокардиограммы с гипертрофиями предсердий и желудочков.
14. Расшифровка электрокардиограммы с синдромом преждевременного возбуждения желудочков

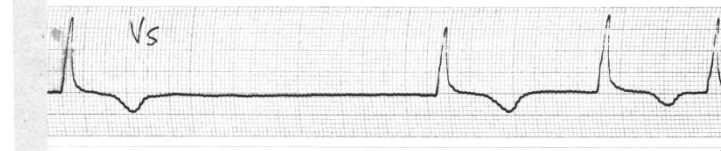
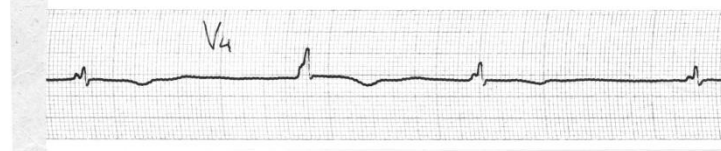
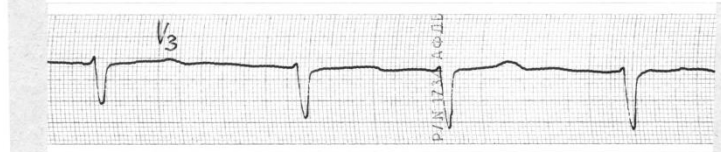
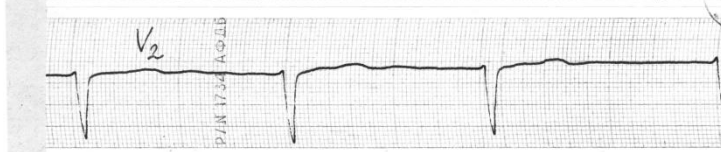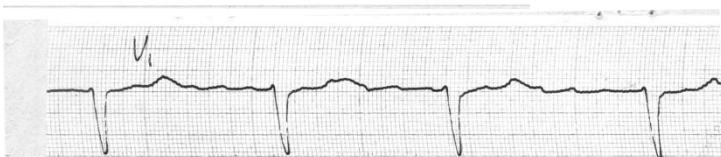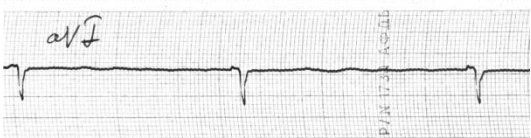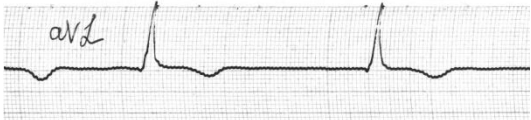
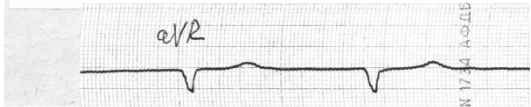
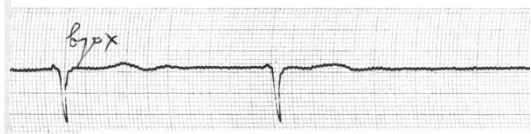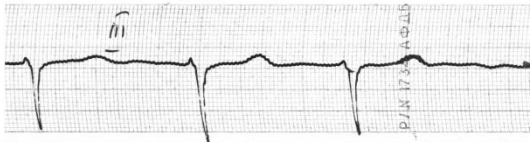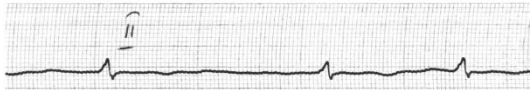
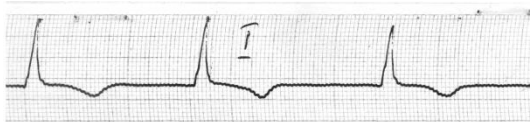
ЗАДАЧИ

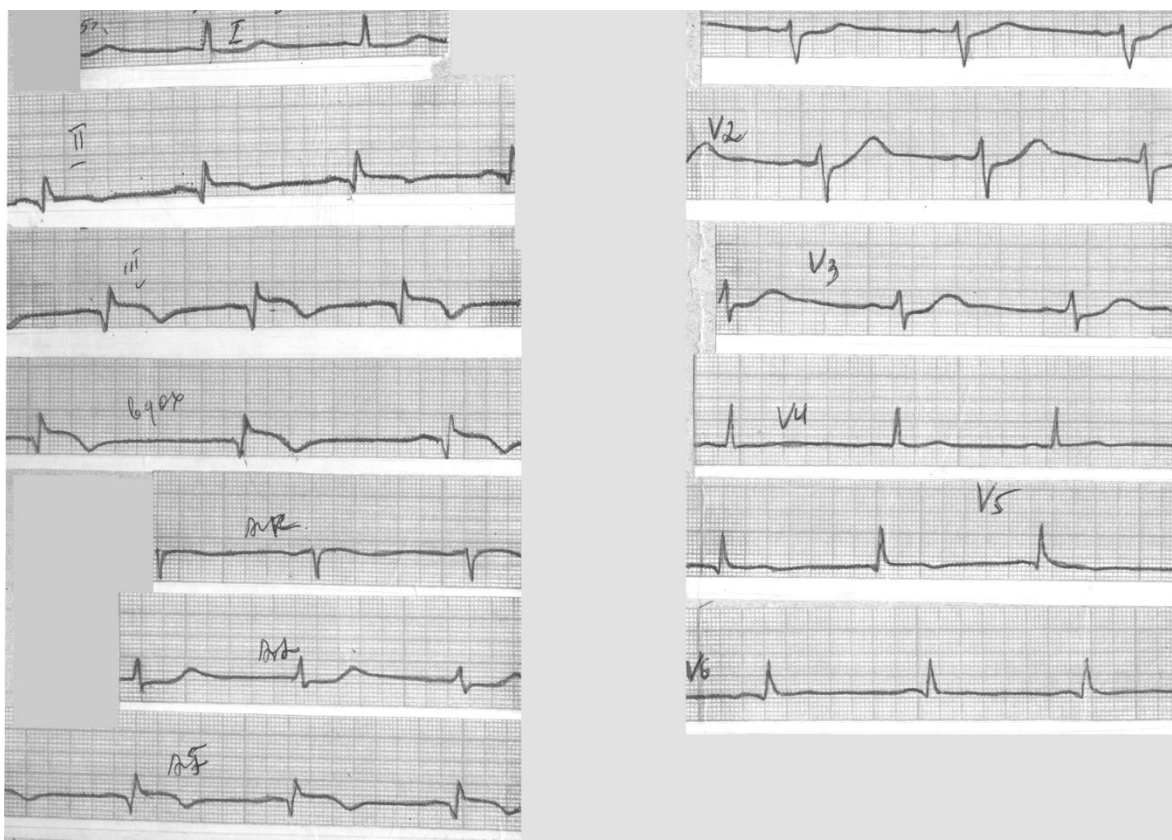
(примеры электрокардиограмм)











7. УЧЕБНО-МЕТОДИЧЕСКОЕ И ИНФОРМАЦИОННОЕ ОБЕСПЕЧЕНИЕ УЧЕБНОЙ ДИСЦИПЛИНЫ

Основная литература

1. Мурашко, В. В. Электрокардиография : учебное пособие / В. В. Мурашко, А. В. Струтынский. – 11-е изд. – Москва : МЕДпресс-информ, 2016. – 320 с. – ISBN: 9785000300213. – URL: <https://www.books-up.ru/ru/book/elektrokardiografiya-196967/>. – Текст: электронный.

Дополнительная литература

1. Гордеев, И. Г. Электрокардиограмма при инфаркте миокарда / И. Г. Гордеев, Н. А. Волон, В. А. Кокорин. – Москва : ГЭОТАР-Медиа, 2016. – 80 с. – ISBN 978-5-9704-3231-0 – URL: <http://www.studmedlib.ru/book/ISBN9785970432310.html>. – Текст: электронный.
2. Кушаковский, М. С. Аритмии и блокады сердца : атлас электрокардиограмм / М. С. Кушаковский, Н. Б. Журавлева, Ю. Н. Гришкин. – Санкт-Петербург : Фолиант, 2014. – 360 с. – ISBN 9785939291934. – URL: <https://www.books-up.ru/ru/book/aritmii-i-blokady-serdca-5165448/>. – Текст: электронный.
3. Временные методические рекомендации. Профилактика, диагностика и лечение новой коронавирусной инфекции. Версия 9. 26.10.2020. https://static-0.minzdrav.gov.ru/system/attachments/attaches/000/052/548/original/%D0%9C%D0%A0_COVID-19_%28v.9%29.pdf

8. МАТЕРИАЛЬНО-ТЕХНИЧЕСКОЕ ОБЕСПЕЧЕНИЕ ДИСЦИПЛИНЫ (МОДУЛЯ)

Использование для практических занятий, групповых и индивидуальных консультаций, текущего контроля и промежуточной аттестации студентов учебных комнат клинических баз (ГКБ №20, ГКБ№ 3 и ГКБ№7), медицинского оборудования кабинетов клинических баз (оборудование кабинетов ЭКГ), технического оборудования (ПК, мультимедийные комплексы). В каждой учебной аудитории, предназначенной для проведения практических занятий, имеются стол для преподавателя, столы учебные, доска учебная, стулья, кушетка, шкаф для одежды.

На практических занятиях, для текущего контроля и промежуточной аттестации студентов используются учебно-наглядные пособия: наборы электрокардиограмм.

Для проведения занятий лекционного типа используются наборы демонстрационного оборудования и учебно-наглядных пособий, обеспечивающие тематические иллюстрации, соответствующие рабочей программе дисциплины: мультимедийный комплекс (ноутбук, проектор, экран); усилитель для микрофона, микрофон, доска учебная, учебные парты, стулья.

Помещения для самостоятельной работы студентов на базе библиотеки ВГМУ оснащены компьютерной техникой с возможностью подключения к сети “Интернет” и обеспечением доступа в электронную информационно-образовательную среду Университета. Это 2 читальных зала; 1 зал электронных ресурсов, который находится в электронной библиотеке (кабинет №5) в отделе научной библиографии и медицинской информации в объединенной научной медицинской библиотеке: 26 компьютеров с выходом в интернет. Обеспечен доступ обучающимся к электронным библиотечным системам (ЭБС) через сайт библиотеки: [http lib://vrngmu.ru/](http://lib://vrngmu.ru/)

ВГМУ им. Н.Н. Бурденко обеспечен необходимым, ежегодно обновляющимся, комплектом лицензионного программного обеспечения. Обучающиеся обеспечены доступом к современным профессиональным базам данных и информационным справочным системам.